Aus der Klinik für Neurochirurgie
Universitätsklinikum des Saarlandes, Homburg/Saar
Direktor: Prof. Dr. med. Joachim Oertel

Gliale Hirntumore in der konfokalen Laserendomikroskopie

Dissertation zur Erlangung des Grades eines Doktors der Medizin
der Medizinischen Fakultät
der UNIVERSITÄT DES SAARLANDES
2023

Vorgelegt von: Karen Radtke
geboren am 27.07.1997 in Zweibrücken

Meinen Eltern

Abkürzungsverzeichnis

5-ALA	5-Aminolävulinsäure, 5-aminolevulinic acid
CLE	Konfokale Laserendomikroskopie, Confocal Laser Endomicroscopy
DTI	Diffusions-Tensor-Bildgebung, Diffusion Tensor Imaging
EGFR	Epidermaler Wachstumsfaktor-Rezeptor, Epidermal growth factor receptor
EOR	Resektionsausmaß, Extent of resection
EvG	Elastica van Gieson
FNa	Fluorescein-Natrium, Fluorescein sodium
GFAP	Saures Gliafaserprotein, Glial fibrillary acidic protein
GTR	Vollständige Resektion, Gross Total Resection
HE	Hämatoxylin-Eosin, Hematoxylin-eosin
HGG	Höhergradiges/-malignes Gliom, High-grade glioma
ICG	Indocyaningrün, Indocyanine green
IDH	Isocitrat-Dehydrogenase, Isocitrate dehydrogenase
KPSS	Karnofsky Performance Scale Score
LGG	Niedriggradiges/-malignes Gliom, Low-grade glioma
MRT	Magnetresonanztomografie, Magnetic resonance imaging
NPW	Negativer prädiktiver Wert, negativer Vorhersagewert, Negative predictive value
nTMS	Navigierte transkranielle Magnetstimulation, Navigated transcranial magnetic stimulation
PPW	Positiver prädiktiver Wert, positiver Vorhersagewert, Positive predictive value
RTV	Residuelles Tumorvolumen, Residual tumor volume
rTMS	Repetitive transkranielle Magnetstimulation, Repetitive transcranial magnetic stimulation
TERT	Telomerase-Reverse-Transkriptase, Telomerase reverse transcriptase
WHO	Weltgesundheitsorganisation, World Health Organization
ZNS	Zentrales Nervensystem, Central nervous system

Inhaltsverzeichnis

Abkürzungsverzeichnis ..... **III**

Inhaltsverzeichnis ..... **IV**

1 Zusammenfassung ..... **IX**

2 Summary ..... **XI**

3 Einführung **1**

3.1 Hirneigene gliale Tumore ***2***

3.1.1 Klassifikation 2

3.1.2 Oligodendrogliale Tumore 2

3.1.2.1 Oligodendrogliom WHO Grad 2 2

3.1.2.2 Oligodendrogliom WHO Grad 3 3

3.1.3 Astrogliale Tumore 3

3.1.3.1 Gangliogliom WHO Grad 1 3

3.1.3.2 Subependymales Riesenzellastrozytom WHO Grad 1 4

3.1.3.3 Pilomyxoides Astrozytom WHO Grad 1 4

3.1.3.4 Astrozytom WHO Grad 2 4

3.1.3.5 Astrozytom WHO Grad 3 5

3.1.3.6 Astrozytom WHO Grad 4 und Glioblastom WHO Grad 4 5

3.1.4 Therapie 6

3.1.4.1 Intraoperative Schnellschnitt-Diagnostik 10

3.2 Konfokale Laserendomikroskopie ***11***

3.2.1 Ein kurzer historischer Überblick und Begriffsdefinition 11

3.2.2 Technik der Konfokalen Laserendomikroskopie 12

3.2.3 Konfokale Laserendomikroskopie in der Medizin 14

3.2.4 Konfokale Laserendomikroskopie in der Gliomchirurgie 15

4 Fragestellungen **20**

5 Material und Methodik **21**

5.1 Studiendesign 21

5.2 Probengewinnung 21

5.3 Konfokale Laserendomikroskopie 22

5.3.1 Technische Angaben 22

5.3.2 Untersuchung nativer Tumorproben 23

5.4 Histopathologische Aufarbeitung 24

5.4.1 Kryofixierung und Anfertigung von Gefrierschnitten 24

5.4.2 Färbungen 24

5.4.2.1 Hämatoxylin-Eosin-Färbung 24

5.4.2.2 Versilberung nach Gomori 25

5.4.2.3 Elastica-van-Gieson-Färbung 26

5.4.3 Mikroskopie 27

5.5 Auswertung des konfokalen Bildmaterials im Vergleich zur histologischen Referenz 27

5.5.1 Deskriptive Analyse 27

5.5.2 Histologische Referenz 28

5.5.2.1 Graue Substanz 28

5.5.2.2 Weiße Substanz 28

5.5.2.3 Gliale Matrix 29

5.5.2.4 Hyperzellularität 29

5.5.2.5 Kernpleomorphie 29

5.5.2.6 Verstärktes Gefäßmuster 30

5.5.2.7 Mitosen 30

5.5.2.8 Nekrose 30

5.5.2.9 Mikroskopische Auswertung 30

5.5.3 Auswertung der CLE-Bilder 31

5.5.4 Statistische Auswertung 31

5.5.4.1 Tabellarische Aufarbeitung 31

5.5.4.2 Vierfeldertafeln 32

5.5.4.3 Exakter Test nach Fisher 33
5.5.5 Deskription der seltenen histologischen Merkmale 33
5.5.5.1 Mineralisationen 33
5.5.5.2 Gemistozyten 34
5.5.5.3 Apoptosen 34
5.5.5.4 Reaktive astrozytäre Gliose 34
5.5.5.5 Lymphozytäres Infiltrat 34
5.5.5.6 Einblutungen 35
5.5.5.7 Makrophagen 35
5.5.5.8 Riesenzellen 35
5.5.5.9 Auswertung 35
5.5.6 Differenzierung zwischen Tumor und umgebendem Hirngewebe 36
5.5.7 Differenzierung zwischen astro- und oligodendroglialen Tumoren 36
5.5.8 Differenzierung zwischen niedrig- und höhermalignen Gliomen 36

6 Ergebnisse 38

6.1 Patientenkollektiv und Tumormaterial 38

6.2 Histologische Merkmale 39

6.2.1 Graue Substanz 39
6.2.2 Weiße Substanz 41
6.2.3 Gliale Matrix 44
6.2.4 Erhöhte Zelldichte 50
6.2.5 Kernpleomorphie 56
6.2.6 Verstärktes Gefäßmuster 62
6.2.7 Mitosen 66
6.2.8 Nekrose 68
6.2.9 Zusammenfassung der deskriptiven Analyse 71
6.2.10 Statistische Abhängigkeit der Variablen 71
6.2.11 Seltenere histologische Merkmale 72
6.2.11.1 Mineralisationen 73

6.2.11.2 Gemistozyten 73
6.2.11.3 Apoptosen 75
6.2.11.4 Reaktive astrozytäre Gliose 75
6.2.11.5 Lymphozytäres Infiltrat 76
6.2.11.6 Einblutungen 77
6.2.11.7 Makrophagen 78
6.2.11.8 Riesenzellen 79
6.3 Differenzierung zwischen Tumor und umgebendem Hirngewebe 79
6.3.1 Histologische Kritierien 80
6.4 Unterscheidung astro- und oligodendroglialer Tumore 81
6.4.1 Astrogliale Tumore 81
6.4.2 Oligodendrogliale Tumore 82
6.4.3 Histologische Kriterien 82
6.5 Unterscheidung niedrig- und höhermaligner Gliome 84
6.5.1 Niedrigmaligne Gliome 84
6.5.2 Höhermaligne Gliome 85
6.5.3 Histologische Kriterien 85
7 Diskussion 88
7.1 Methodendiskussion 88
7.1.1 Verzicht auf die Verwendung eines Fluoreszenzfarbstoffes 88
7.1.2 Einfluss der Manipulation am Gewebe auf die CLE-Bildgebung 90
7.1.3 Untersuchung ex vivo 90
7.2 Ergebnisdiskussion 92
7.2.1 Histologische Kriterien 92
7.2.2 Genauigkeit der Differenzierung zwischen Tumor- und Normalgewebe unter Berücksichtigung von Ursprungszelle und Malignität 95
7.2.3 Konfokale Laserendomikroskopie versus Schnellschnitt 98
8 Schlussfolgerung und Ausblick 100
9 Literaturverzeichnis XIII

10 Abbildungsverzeichnis XXVI

11 Tabellenverzeichnis XXX

12 Anhang XXXI

12.1 Patienteninformation XXXI

12.2 Einwilligungserklärung für Patienten XXXIV

12.3 Einwilligungserklärung für betreute Patienten XXXVII

12.4 Reagenzien- und Materialienliste XL

12.5 Färbereihen XLI

12.5.1 Hämatoxylin-Eosin-Färbung XLI

12.5.2 Versilberung nach Gomori XLII

12.5.3 Elastica-van-Gieson-Färbung XLII

13 Eigene Publikationen XLIV

13.1 Paper XLIV

13.2 Kongressbeiträge XLIV

14 Danksagung XLV

15 Curriculum vitae XLVI

1 Zusammenfassung

Hirneigene gliale Tumore sind die häufigsten malignen Neoplasien des zentralen Nervensystems und zeichnen sich durch ihre meist schlechte Prognose aus. Die Therapie der Gliome besteht aus Resektion des Tumors mit anschließender histopathologischer und molekulargenetischer Beurteilung des Befundes sowie Chemotherapie und Radiatio.

Von prognostischer Bedeutung sind neben Alter und Allgemeinzustand des Patienten sowie molekulargenetischer Veränderungen des Tumors insbesondere das Resektionsausmaß, das residuelle Tumorvolumen sowie der neurologische Outcome nach Operation. Intraoperativ stehen daher verschiedene Hilfsmittel zur Verfügung, unter anderem die Neuronavigation, der Einsatz von Fluoreszenzfarbstoffen oder die Anfertigung intraoperativer Schnellschnitte.

In den Fokus gerückt ist in den letzten Jahren auch bei Patienten mit intrakraniellen Raumforderungen der Einsatz konfokaler Laserendomikroskope. Während konfokale Laserendomikroskopie in anderen Fachrichtungen, beispielsweise der Pneumologie, der Dermatologie und der Gastroenterologie, schon lange erprobt ist, sind die Erfahrungen mit der konfokalen Laserendomikroskopie in der Neurochirurgie verhältnismäßig jung. Während Studien von einer guten Differenzierbarkeit zwischen Tumor- und Normalgewebe berichten, fehlen insbesondere Beschreibungen zur feingeweblichen Darstellung der Gliome unter Berücksichtigung der Tumorheterogenität.

Das Ziel dieser Arbeit ist daher, histologische Merkmale von glialem Gewebe mittels konfokaler Laserendomikroskopie zu erarbeiten und im Anschluss zu evaluieren, inwiefern diese Erkenntnisse zur Differenzierung von Tumor und Normalgewebe dienen.

In dieser Studie wurden insgesamt 125 Proben glialer Tumore aus 38 Operationen zunächst mittels konfokaler Laserendomikroskopie analysiert und anschließend mit dazu angefertigten Gefrierschnitten verglichen. Es wurden folgende Merkmale erarbeitet:

In der grauen Substanz können mittels konfokaler Laserendomikroskopie große Zellen nachgewiesen werden, welche am ehesten Neuronen entsprechen und diese so von der weißen Substanz unterscheiden. Insgesamt stellt sich die graue Substanz in der konfokalen Laserendomikroskopie geometrisch geordneter als die weiße Substanz dar, die sich wiederum durch ein homogenes, signalintensives Muster auszeichnet. Veränderungen der glialen Matrix sind charakterisiert durch den Verlust der glialen Faserung des Materials. Eine erhöhte Zellularität des Gewebes stellt sich durch das Auftreten flächiger Areale mit Signalauslöschung dar. Die Kernpleomorphie lässt sich lediglich anhand der Inhomogenität des Erscheinungsbildes abschätzen, einzelne Zellkerne sind nicht abzugrenzen. Mittels konfokaler Laserendomikroskopie können eine vermehrte Gefäßzeichnung des Gewebes sowie größere Gefäße dargestellt werden, Mitosen können nicht abgegrenzt werden. Nekrosen stellen sich als rundliche, schollig gelagerte Formationen hoher Signalintensität dar.

In der statistischen Auswertung zeigte sich, dass sowohl die veränderte gliale Matrix, die Hyperzellularität, die Kernpleomorphie, das verstärkte Gefäßmuster und auch die Identifikation von Nekrosen mittels konfokalem Laserendomikroskop zur Differenzierung zwischen Tumor und Normalgewebe nützte: Die mittels konfokaler Laserendomikroskopie in den Proben erkannten Merkmale unterschieden sich jeweils signifikant in Tumor und Normalgewebe.

Im Anschluss erfolgte die Untersuchung, inwiefern das Erkennen dieser Merkmalsausprägungen zur Differenzierung zwischen astro- und oligodendroglialen beziehungsweise niedriggradigen und höhergradigen Gliomen beitragen kann. Es zeigte sich ein signifikanter Unterschied der mittels konfokaler Laserendomikroskopie erkannten Kernpleomorphie zwischen astro- und oligodendroglialen Tumoren ($p<0,001$*), wobei die Astrozytome im konfokalen Laserendomikroskop wesentlich häufiger eine ausgeprägte Kernpleomorphie aufwiesen als die oligodendrozytären Gliome.

Wie erwartet zeigten höhergradige Gliome zudem auch mittels konfokaler Laserendomikroskopie signifikant häufiger Nekroseareale als niedriggradige Gliome ($p<0,001$*). Das Erkennen von Nekrose mittels konfokaler Laserendomikroskopie kann somit die Differenzierung zwischen niedrig- und höhermalignen Gliomen unterstützen.

Insgesamt erlaubte die Entwicklung der oben genannten Kriterien eine Unterscheidung von Tumor und Normalgewebe mittels konfokalem Laserendomikroskop ohne Fluoreszenzfarbstoff mit einer Genauigkeit von 91,2 %, einer Sensitivität von 94,17 %, einer Spezifität von 77,27 % sowie einem positiven Vorhersagewert von 95,1 % und einem negativen Vorhersagewert von 73,91 %. Für astrogliale Tumore betrug die Genauigkeit der Differenzierung zwischen Tumor und Normalgewebe 90,2 %, für oligodendrogliale Tumore 95,65 %, bei allen höhergradigen Gliomen 92,77 %, bei allen niedriggradigen Gliomen 88,1 %.

Zusammenfassend zeigte sich, dass mithilfe der morphologischen Charakteristika in der konfokalen Laserendomikroskopie eine zuverlässige Differenzierung zwischen Tumor und umgebendem Hirngewebe erfolgen kann. Auch in einem Gewebe mit ausgeprägter Heterogenität, wie sie bei Gliomen zu finden ist, können Kriterien zur weiteren Charakterisierung des Gewebes identifiziert und genutzt werden. Die Untersuchung unter Verzicht auf einen Fluoreszenzfarbstoff ist zudem der Verwendung von Fluoreszenzfarbstoffen nicht unterlegen.

Weitere Studien zur Untersuchung dieser Kriterien in vivo sowie die intraoperative Anwendbarkeit dieser Kriterien unter Berücksichtigung der Erfahrung des Untersuchers sollten erfolgen.

2 Summary

Confocal laser endomicroscopy in glial tumors

Gliomas are the most frequent type of malignant neoplasia in the central nervous system with an overall poor prognosis. While there is no cure for malignant gliomas, therapy consists of surgical resection of the tumor with histological and genetic diagnosis, followed by chemotherapy and radiotherapy.

Among factors such as age, preoperative morbidity of the patient and genetic abnormalities of the tumor, especially extent of surgical resection, residual tumor volume and the postoperative neurological state of the patient are of crucial prognostic relevance. Surgeons therefore use and benefit from intraoperative tools such as neuronavigation systems, fluorescent agents and frozen sections to achieve maximal and safe resection.

A relatively new technique is the use of confocal laser endomicroscopy. While other specialties such as pneumology, dermatology and gastroenterology have already integrated confocal laser endomicroscopes into their surgical routines, neurosurgical experiences are fairly scarce. Even though previous studies have shown the value of confocal laser endomicroscopes in differentiating normal brain tissue from intracranial lesions, detailed descriptive analyses of confocal laser endomicroscopic visualization focusing on morphologic features of glial tumors with respect to their heterogeneity have not been conducted yet.

The aim of this study is to examine glial tissue characteristics via confocal laser endomicroscopy and evaluate whether these criteria allow reliable differentiation between glial tumor and normal brain tissue.

For this study, 125 glioma specimens from 38 surgical resections were first analyzed via confocal laser endoscopy and consecutively compared to their corresponding frozen sections. The following tissue characteristics were found:

Confocal laser endomicroscopy showed cortical grey matter nearly geometrically organized. Relatively big, round signal losses were interpreted as cortical neurons. White matter appeared more homogenously than grey matter and with a more intense signal.

Reduction or loss of the glial fibrillary pattern as described above were interpreted as changes of the glial extracellular matter due to tumor infiltration.

Hypercellularity was displayed as extensive, dense signal losses. These conglomerates were interpreted as groups of densely lying tumor cells. Cell margins could not be delineated.

Variability in nuclear size and shape could be estimated by assessment of the irregularity or patchiness of the acquired confocal images. Single nuclei or nucleoli could not be visualized via confocal laser endomicroscopy.

Enlarged blood vessels and vascular convolutes appeared as irregularly traversing streaks.

Although an important factor in determining malignancy in gliomas, mitotic figures couldn't be identified.

Necrosis appeared as a loss of fibrillary pattering with the simultaneous appearance of round, hyperintense structures. Depending on the advance of disintegration of glial tumor matter, confocal laser endomicroscopy showed only few of these round formations or presented large patchy areas that seemed only loosely interconnected. Pseudopalisading necrosis could not be differentiated via confocal laser endomicroscopy.

These criteria proved useful in differentiation of tumor from peritumoral tissue: Tumor was diagnosed with an accuracy of 91.2 %. Sensitivity was 94.17 %, specificity 77.27 %. The positive and negative predictive values were 95.1 % and 73.91 %, respectively. All criteria mentioned above differed significantly in visualization in tumor and peritumoral matter. Astroglial tumors showed significantly less nuclear pleomorphism in confocal laser endomicroscopy than oligodendroglial tumors ($p<0.001$*). Visualization of necrosis allowed differentiation between low-grade and high-grade gliomas ($p<0.001$*).

Accuracy in differentiation between tumor and peritumoral tissue was 90.2 % for astroglial tumors and 95.65 % for oligodendroglial tumors. For low- and high-grade gliomas, accuracy was 88.1 % and 92.77 %, respectively.

In conclusion, detailed analysis of the morphological features of gliomas as seen via confocal laser endomicroscopy allows reliable differentiation between tumor tissue and surrounding brain tissue. Even in a heterogenous group of tumors such as gliomas, certain criteria can be identified and utilized to further characterize glial tissue. The results also show that this technique is not inferior to the additional use of fluorescent agents with confocal laser endomicroscopy.

Further studies should be conducted to analyze the use of these criteria in an in vivo setting. Also, the practical applicability regarding the experience of the examiner should be evaluated in future investigations.

3 Einführung

In Deutschland erkranken jährlich rund 3000 Frauen und 4000 Männer an malignen Neoplasien des zentralen Nervensystems [39]. Davon machen Tumoren der glialen Zelllinien geschlechterübergreifend mehr als 80 % aller bösartigen Hirntumoren aus [39,107] und stehen daher seit geraumer Zeit im Fokus intensiver Forschungsbemühungen.

Die erste berichtete Operation an einem Patienten mit Gliom datiert zurück auf das Jahr 1884, der Patient überlebte den Eingriff 21 Tage lang ohne neues neurologisches Defizit [73]. In einer größeren Fallserie erzielte Harvey Cushing in den zwanziger und frühen dreißiger Jahren des letzten Jahrhunderts bereits eine 1-Monats-Mortalität von nur 17,2 % [125]. Weitere Entdeckungen und Entwicklungen bei Bildgebung, Operationstechnik und intensivmedizinischer Therapie führten zu einer raschen weiteren Verbesserung, sodass in den frühen 60er Jahren Jelsma und Bucy bei Glioblastomen eine 1-Monats-Mortalität von nur noch 2,7 % beobachteten [125].

Gleichzeitig erfolgten erste Untersuchungen zur Bestrahlung bei Patienten mit glialen Tumoren [49]. Eine vergleichende Studie von Salcman legte den Nutzen der Bestrahlung bei Glioblastom dar: Die 12-Monats-Überlebensrate bei Patienten nach Operation und Radiatio betrug 32 %, bei Resektion alleine lediglich 9 %, die 2-Jahres-Überlebensrate 11 % statt 3 % [124].

Ein Meilenstein der Therapie der Gliome war die Zulassung des Chemotherapeutikums Temozolomid im Jahre 1999. Eine randomisiert-kontrollierte Studie der European Organisation for Research and Treatment of Cancer zeigte die Verlängerung des 2-Jahres-Überlebens bei Patienten mit Glioblastom durch Kombination aus Temozolomid und adjuvanter Strahlentherapie im Vergleich zur Bestrahlung alleine von 10,4 % auf 26,5 % [133].

Ein starker Fokus der Forschung lag in den letzten Jahrzehnten auf der Einführung immuntherapeutischer Verfahren, welche eine tatsächliche Heilung des Tumors zum Ziel hatten. Die Ergebnisse dieser Studien bleiben aber bislang ernüchternd [95,152].

Die aktuelle Prognose für Patienten mit Glioblastom konnte im Vergleich zu den späten 90er Jahren kaum verbessert werden. Sie liegt unverändert bei einer durchschnittlichen Überlebenszeit von 15 Monaten [151]. Diese Beobachtung wird auch durch die Krebsregisterdaten bestätigt. Laut des Zentrums für Krebsregisterdaten des Robert Koch-Instituts wurden seit der Einführung von Temozolomid in das Therapieregime im Jahre 1999 keine wesentlichen Therapiefortschritte mehr erzielt, Erkrankungs- und Sterberate verblieben auf gleichem Niveau [39].

3.1 Hirneigene gliale Tumore

3.1.1 Klassifikation

Die folgende Arbeit basiert auf der 5. Auflage der World Health Organization (WHO) Klassifikation der Tumore des Zentralen Nervensystems von 2021. Hiernach werden Gliome anhand histologischer, immunhistochemischer und molekulargenetischer Kriterien gemäß der 5. Auflage der WHO Klassifikation von 2021 charakterisiert und nach Malignität anhand der WHO Grade 1-4 gradiert. Die WHO schlägt eine sogenannte „integrierte Diagnose“ vor. Dazu werden die Tumore zunächst histologisch und immunhistochemisch einer Zelllinie zugeordnet, danach anhand morphologischer Kriterien die Malignität des Tumors gradiert. Zusätzlich erfolgt eine molekulargenetische Analyse des Tumors, welche weitere diagnostische, prognostische und prädiktive Merkmale des Tumors liefert [143].
Da diese Klassifikation erst seit 2021 gültig ist, muss bei allen älteren epidemiologischen Angaben beachtet werden, dass diese sich im Wesentlichen auf frühere WHO-Klassifikationen beziehen und die Bezeichnung Glioblastom daher zudem stellvertretend für Glioblastome WHO Grad 4 und IDH-mutierte Astrozytome WHO Grad 4 steht.
Im Folgenden sollen alle in dieser Arbeit untersuchten glialen Tumore kurz vorgestellt werden.

3.1.2 Oligodendrogliale Tumore

Oligodendrogliome sind definiert als diffus infiltrierende Gliome der oligodendroglialen Zelllinie mit Mutation der Isocitrat-Dehydrogenase (IDH) und 1p/19q-Kodeletion. Seit 2016 ist nach der WHO-Definition zwingend eine molekulare Testung notwendig. Man unterscheidet histologisch das Oligodendrogliom WHO Grad 2 von der anaplastischen Variante, dem Oligodendrogliom WHO Grad 3.
Oligodendrogliale Tumore machen etwa 1,7 % aller primären Hirntumore aus, wobei WHO Grad 2-Oligodendrogliome etwa 2,5x so häufig sind wie WHO Grad 3-Oligodendrogliome [103]. Oligodendrogliome zeigen einen Altersgipfel bei ca. 43-50 Jahren [105]. Männer erkranken häufiger als Frauen [105,106].

3.1.2.1 Oligodendrogliom WHO Grad 2

Mikroskopisch sind Oligodendrogliome entsprechend ihrer Ursprungszelle relativ monomorph. Wesentliche Veränderungen der glialen Matrix sind insgesamt seltener als bei astrozytären Tumoren. Das typische „Spiegelei“-Muster, ein freier Raum um die Zellen, ist ein Fixierartefakt und ist daher bei der Betrachtung von Kryoschnitten ohne Relevanz. Mikromineralisationen sind typisch [140].

In der T1-Wichtung der Magnetresonanztomografie (MRT) stellen sich Oligodendrogliome hypointens, in der T2-Wichtung hyperintens dar. Computertomografisch können bei Oligodendrogliomen häufig die zuvor beschriebenen Mineralisationen nachgewiesen werden [129].

Prognostisch sind Oligodendrogliome WHO Grad 2 (im Vergleich zu anderen primären Hirntumoren) relativ günstig einzuschätzen. Eine Studie aus dem Jahr 2005 beschreibt ein medianes Gesamtüberleben von 11,6 Jahren und ein 10-Jahres-Überleben von 51 % [101]. Eine andere Studie beschrieb ein 10-Jahres-Überleben von 62,8 % [103]. Generell entwickelt sich die maligne Progression vom Grad 2-Oligodendrogliom zum Oligodendrogliom WHO Grad 3 über einen durchschnittlich längeren Zeitraum als die Progression vom Grad 2-Astrozytom zum Grad 3-Astrozytom [68].

3.1.2.2 Oligodendrogliom WHO Grad 3

Oligodendrogliome WHO Grad 3 zeichnen sich durch fokale oder diffuse Anaplasie aus. Darunter fallen pathologische mikrovaskuläre Proliferation, eine erhöhte mitotische Aktivität sowie der Nachweis von Nekrosen.

Im MRT stellen sich anaplastische Oligodendrogliome heterogener als die niedriggradige Variante dar. Nekrosen, Tumorzysten, Blutungen und Kalzifikationen sind nachweisbar, außerdem nehmen Grad 3-Oligodendrogliome häufiger Kontrastmittel auf.

Eine retrospektive Analyse von 301 1p/19q-kodeletierten Oligodendrogliomen WHO Grad 3 zeigte ein mittleres Gesamtüberleben von 8,5 Jahren [82].

3.1.3 Astrogliale Tumore

Astrozytome entstehen aus den astrozytären Zellen des zentralen Nervensystems. Astrogliale Tumore machen circa 76 % aller neuroepithelialen Tumore aus [146].

3.1.3.1 Gangliogliom WHO Grad 1

Gangliogliome sind typischerweise gut differenzierte intrakranielle oder intraspinale Raumforderungen mit gemischt neuronaler und glialer Komponente. Sie können in allen Altersklassen auftreten, der Altersgipfel liegt jedoch zwischen 8,5 und 25 Jahren, männliche Patienten sind gering häufiger betroffen als weibliche [81,113,147]. Das typische klinische Symptom des Gangliogliomas sind fokale Anfälle [81,147].

Das führende histologische Merkmal eines Gangliogliomas ist das Nebeneinander neoplastischer Ganglienzellen mit neuronalen Strukturen und neoplastischer Gliazellen. Die Gliazellkomponente kann astrozytären oder oligodendroglialen Ursprungs sein, wobei eine astrogliale Komponente häufiger ist [113]. Mitosen oder kleine Nekroseareale dürfen vorkommen.

In der Magnetresonanztomografie stellen sich Gangliogliome meist als zystische Raumforderungen mit variablem Kontrastmittelenhancement und eher geringem Perifokalödem dar [154].
Die Prognose des Ganglioglioms WHO Grad 1 ist gut, das 7,5-Jahres Überleben ohne Rezidiv wird mit 97 % nach operativer Entfernung angegeben, wobei die vollständige Resektion den bedeutendsten prognostischen Faktor darstellt [87].

3.1.3.2 Subependymales Riesenzellastrozytom WHO Grad 1

Subependymale Riesenzellastrozytome sind die typische zerebrale Manifestation einer tuberösen Sklerose (Morbus Bourneville-Pringle), einer autosomal-dominant vererbten Krankheit und betreffen 5-20 % der Patienten mit tuberöser Sklerose [100,123].
Der Tumor tritt meist schon im Kindesalter auf, seltener erst im jungen Erwachsenenalter [100,115].
Histologisch zeigen sich astrozytäre Riesenzellen variablen Aussehens, häufig mit eosinophilem, gemistozytenartigem Zytoplasma. Eine erhöhte mitotische Aktivität oder das Vorkommen von Nekrosen sind möglich.
Kernspintomografisch zeigen sich solide Raumforderungen mit Kontrastmittelaufnahme in der Wand der Seitenventrikel, oft mit Bezug zum Foramen monroi [66].
Die Prognose des subependymalen Riesenzellastrozytoms ist im Allgemeinen gut bei vollständiger chirurgischer Resektion [31], es stehen jedoch hier mittlerweile auch medikamentöse Therapieansätze zur Verfügung.

3.1.3.3 Pilomyxoides Astrozytom WHO Grad 1

Das pilomyxoide Astroyztom ist eine Unterart des pilozytischen Astrozytoms und ebenfalls ein WHO Grad 1 Tumor, der üblicherweise bei Kleinkindern auftritt [74]. Histopathologisch stellt sich das pilomyxoide Astrozytom mit monomorphen piloiden Zellen, einer insgesamt erhöhten Zelldichte im Vergleich zum pilozytischen Astrozytom und myxoidem Gewebehintergrund dar. Typisch ist weiterhin ein angiozentrisches Muster der Tumorzellen [77].
Magnetresonanztomografisch stellen sich pilomyxoide Astrozytome meist als T1-hypointense, T2-hyperintense, in den meisten Fällen konstrastmittelaffine Tumoren im Bereich des Hypothalamus und Chiasma opticum dar [6,84].
Pilomyxoide Astrozytome haben ein aggressiveres Wachstumsverhalten als klassische pilozytische Astrozytome [77], das mittlere Gesamtüberleben wurde mit 63 Monaten beschrieben [74].

3.1.3.4 Astrozytom WHO Grad 2

Astrozytome WHO Grad 2 sind definiert als diffus infiltrierende Tumore der astrozytären Zellreihe. Das Grad 2-Astrozytom macht etwa 3 % aller hirneigenen Tumore aus, Männer

erkranken etwas häufiger als Frauen [103,106,146]. Der Erkrankungsgipfel liegt zwischen dem dreißigsten und vierzigsten Lebensjahr [118].
Histologisch zeigt sich meist eine diffuse Zellzahlerhöhung und Pleomorphie gegenüber dem Normalgewebe. Die Tumorzellen selbst sind plump, mit verminderten und verkürzten Fortsätzen. Mitosen fehlen. WHO Grad 2-Astrozytome weisen eine IDH-Mutation auf.
Im MRT stellen sich die diffusen Astrozytome in der T1-Wichtung meist hypodens und in T2 hyperdens dar. Zu einer Kontrastmittelanreicherung kommt es meist erst beim Fortschreiten der Erkrankung.
Grad 2-Astrozytome weisen derzeit unter maximaler Therapie ein mittleres Gesamtüberleben von über zehn Jahren auf [102].

3.1.3.5 Astrozytom WHO Grad 3

Auch anaplastische Astrozytome betreffen Männer mit einer geringfügig höheren Wahrscheinlichkeit [103,106].
Im Gegensatz zu den WHO Grad 2 Astrozytomen zeichnen sie sich häufig durch eine erhöhte Zellzahl sowie Kernatypien aus, diagnostisches Kriterium ist allerdings der Nachweis einer mitotischen Aktivität. Mikrovaskuläre Proliferationen und Nekrosen fehlen.
Kernspintomografisch ist im Vergleich zu niedriggradigen Astrozytomen häufig eine Kontrastmittelanreicherung zu sehen.
Das mittlere Gesamtüberleben wird unter Therapie mit fünf bis zehn Jahren angegeben [136].

3.1.3.6 Astrozytom WHO Grad 4 und Glioblastom WHO Grad 4

Astrozytome WHO Grad 4 und Glioblastome sind die häufigsten malignen hirneigenen Tumore bei Erwachsenen. Sie machen 57,7 % aller Gliome aus und sind nach Metastasen die häufigste maligne intrakranielle Raumforderung [106,137]. In den USA wird zwischen 2013 und 2017 eine jährliche Inzidenzrate von 3,23/100.000 Einwohnern beschrieben [106]. Ähnliche Inzidenzraten finden sich auch für Australien (3,40/100.000, 2000-2006) und Griechenland (3,69/100.000, 2005-2007) [104]. Als Risikofaktor konnte bislang sicher nur ionisierende Strahlung identifiziert werden [104].
Der typische kernspintomografische Befund besteht aus einer ringförmigen Kontrastmittelanreicherung um eine zentrale Nekrosezone.
Astrozytäre Tumore des WHO Grades 4 zeichnen sich durch einen ausgeprägten Zellpleomorphismus, Kernatypien, eine erhöhte mitotische Aktivität, Nekrosen und das Auftreten glomeruloider Gefäßproliferationen oder Endothelproliferaten aus. Dabei genügt zur Diagnosestellung entweder Nekrose oder mikrovaskuläre Proliferation. Seit der 5. Auflage der WHO-Klassifikation von 2021 darf auch anhand molekulargenetischer Merkmale ein Glioblastom diagnostiziert werden, dazu zählen die Telomerase-Reverse-Transkriptase-

(TERT-) Promoter Mutation, die Amplifikation des epidermalen Wachstumsfaktor-Rezeptors (EGFR) sowie die numerische Aberration der Chromosomen 7 und 10 (7+/10-) [86].
Genetisch unterscheidet man primär zwei Varianten: IDH-Wildtyp und IDH-mutierte Form. Seit der WHO Klassifikation von 2021 werden IDH-mutierte Astrozytome des WHO Grades 4 nicht mehr als Glioblastome, sondern als Astrozytome WHO Grad 4 bezeichnet.
IDH-mutierte Grad 4-Astrozytome sind wesentlich seltener als IDH-Wildtyp-Glioblastome [107]. Insgesamt erkranken Männer häufiger als Frauen, das Verhältnis von Mann zu Frau ist beim IDH-Wildtyp stärker ausgeprägt als bei IDH-mutierten Tumoren [80].
Typischerweise werden Glioblastome durch ihr rapides Wachstum früher klinisch auffällig als die IDH-Mutante [99]. Die Prognose ist zudem signifikant schlechter: Das mediane Gesamtüberleben beträgt Yan et al. zufolge mit Operation, Radiatio und Chemotherapie für Glioblastome 15 Monate, unter gleicher Therapie beträgt das mediane Gesamtüberleben für Grad 4-Astrozytome 31 Monate [151].

3.1.4 Therapie

Die Therapie der Gliome zielt auf Diagnosesicherung, operative Resektion und multimodale adjuvante Therapie mit Chemotherapie und Radiatio ab.
Das Ziel der Tumorresektion ist die Reduktion der Tumormasse zur Symptomlinderung und Verlängerung des Gesamtüberlebens sowie die Gewinnung von Tumormaterial zur histologischen und molekulargenetischen Diagnostik. Zunächst sollen prognostische Faktoren sowie therapeutische Maßnahmen, die zur Prognoseverbesserung beitragen können, kurz erläutert werden.
Ein wesentlicher positiver Prädiktor für das Gesamtüberleben bei Gliomen ist das operative Resektionsausmaß. Sanai et al. zeigten bei Patienten mit Glioblastom bei einem Resektionsausmaß (EOR) ≥80 % ein mittleres Gesamtüberleben von 12,8 Monaten, bei EOR ≥90 % von 13,8 Monaten, bei EOR von 100 % ein mittleres Gesamtüberleben von sogar 16 Monaten [126]. Eine Studie von Chaichana et al. erzielte vergleichbare Ergebnisse: Patienten, bei denen eine Resektion von mehr als 95 % des Tumorvolumens gelang, wiesen ein mittleres Überleben von 16,3 Monaten auf, während Patienten mit EOR <95 % ein mittleres Überleben von 11,6 Monaten zeigten [23].
Eseonu et al. untersuchten den Einfluss des Resektionsausmaßes bei Patienten mit niedriggradigen Astro- und Oligodendrogliomen. Sie zeigten ein 5-Jahres-Überleben von 95 % bei einem EOR von 100 %, 92 % bei EOR zwischen 90-99 % und 76 % bei EOR <70 % [41].

Auch das residuelle Tumorvolumen (RTV) selbst wird als prognostisch entscheidend gewertet. In einer Studie von Grabowski et al. zeigte das kontrastmittelanreichernde residuelle

Tumorvolumen einen größeren Einfluss auf das Überleben als das prozentuelle Resektionsausmaß selbst. Bei einem RTV von ≤2 cm^3 zeigte sich ein mittleres Überleben von 16 Monaten, bei einem RTV >2 cm^3 betrug das mittlere Überleben nur zwölf Monate [50]. Chaichana et al. analysierten ebenfalls das mittlere Überleben in Abhängigkeit des residuellen Tumorvolumens. Hierbei zeigte sich für die Patienten mit RTV <5 cm^3 ein mittleres Überleben von 15,3 Monaten sowie eine 24-Monats-Gesamtüberleben von 21,2 %, für die Patienten mit RTV ≥5 cm^3 ein mittleres Überleben von 11,6 Monaten und ein 24-Monats-Gesamtüberleben von 15,2 % [24]. Außerdem profitierten laut Roelz et al. auch Patienten mit niedriggradigen supratentoriellen Gliomen ab einem RTV von <15 cm^3 im Hinblick auf das Gesamtüberleben im Vergleich zu Patienten mit RTV >15 cm^3 oder Biopsie [120].

Eine radikale Resektion birgt je nach Hirnareal das Risiko postoperativer neurologischer Defizite, die sich negativ auf das Überleben auswirken.
In einer Studie von Rahman et al. erzielten Patienten mit Glioblastomen ohne neues neurologisches Defizit nach Resektion ein mittleres Gesamtüberleben von 14,7 Monaten, Patienten mit neuem neurologischem Defizit ein Gesamtüberleben von nur 9,2 Monaten [114]. Chambless et al. zeigten an 163 Patienten mit Glioblastom, welche prä- und postoperativ anhand des Karnofsky Performance Scale Scores (KPSS) eingeschätzt wurden, dass ein höherer KPSS ein unabhängiger positiver Prädiktor für ein verlängertes Gesamtüberleben war [25]. In einer großen retrospektiven Studie von McGirt et al. an 306 Patienten mit primärem Glioblastom zeigte sich eine Verkürzung des mittleren Gesamtüberlebens von 12,8 Monaten auf 9,6 Monate bei postoperativ neu aufgetretener Sprachstörung beziehungsweise 9,0 Monate bei postoperativ neuem motorischem Defizit [94].

Zusammenfassend bedeutet dies, dass unter Berücksichtigung des neurologischen Ergebnisses des Patienten eine größtmögliche Radikalität bei der Resektion glialer Hirntumore angestrebt werden sollte.

Über die Jahre hinweg wurden viele Hilfsmittel entwickelt, die dem Chirurgen die sichere, aber dabei möglichst vollständige Resektion des Tumors erleichtern sollen.
Die Einführung eines Operationsmikroskops in den neurochirurgischen Operationssaal, im Wesentlichen durch Prof. Dr. G. Yaşargil, legte in den 1960er Jahren den Grundstein für die heutige mikrochirurgische Operationstechnik [42].
Eine weitere Verbesserung brachte die Integration der Neuronavigation. Intraoperativ besteht somit die Möglichkeit, sich die Position von chirurgischen Instrumenten und intrakraniellen Pathologien in drei Ebenen der zuvor erfolgten Bildgebung darstellen zu lassen. Auch wenn die Neuronavigation neuroanatomische Kenntnisse des Neurochirurgen weder ersetzen kann

noch soll, können die modernen Neuronavigationsstationen einen wichtigen Anhaltspunkt liefern, inwiefern Tumorgrenzen erreicht sind oder wie weit der Chirurg sich bei der Resektion einem eloquenten Hirnareal noch nähern kann [128]. Dabei kann sich die räumliche Auflösung und Genauigkeit im Millimeterbereich bewegen [52]. Einschränkungen entstehen nach Eröffnung des Schädels und der Dura durch Verschiebungen aufgrund von Liquorverlust, Schwellung des Hirngewebes [119] oder durch die Resektion von Tumorgewebe selbst.
Eine randomisiert-kontrollierte Studie von Willems et al. an Patienten mit solitären intrazerebralen Tumoren zeigte jedoch keinen Nutzen der Neuronavigation allein hinsichtlich des EOR und damit des Gesamtüberlebens [145]. In einer Studie von Kurimoto et al. an 76 Patienten mit höhergradigen Gliomen zeigte sich der Einsatz eines Neuronavigationssystems hingegen als positiver prognostischer Faktor: Eine vollständige Resektion (GTR) war in 64,3 % gegenüber 38,2 % der Fälle ohne Neuronavigation möglich und das mittlere Gesamtüberleben verlängerte sich von 10 Monaten auf 16 Monate, wobei letzterer Zusammenhang allerdings nicht statistisch signifikant war [78].

Möglichkeiten zur Erweiterung der intraoperativen Neuronavigation stellen Fiber Tracking und Brain Mapping dar. Zum Fiber Tracking, einer Methode des subkortikalen Mappings, nutzt man die Diffusionsmessung der MRT. Beim sogenannten Diffusion Tensor Imaging (DTI) wird die zielgerichtete Diffusionsbewegung von Molekülen innerhalb von Axonen mittels Magnetresonanztomografie dargestellt, wodurch Nervenfaserbahnen visualisiert werden können. Die DTI erlaubt so unter anderem eine Aussage darüber, inwiefern Faserzüge durch eine intrakranielle Pathologie affektiert sind, ob eine Infiltration oder Verdrängung stattfindet. In Kombination mit der Neuronavigation hilft die Traktografie intraoperativ, eloquente Hirnareale zu schonen [58].
Eine randomisiert-kontrollierte Studie von Wu et. al analysierte den Nutzen DTI-basierter Neuronavigation bei 238 Patienten mit supratentoriellen Gliomen mit Bezug zum Tractus corticospinalis. Es zeigten sich in der Gruppe der Patienten mit DTI-basierter Neuronavigation signifikant seltener neue motorische Defizite (15,3 % vs. 32,8 %). Bei 72,0 % der Patienten mit DTI-Navigation wurde eine GTR erreicht, hingegen nur bei 51,7 % der Patienten ohne DTI-Navigation. In der Subgruppe der höhergradigen Gliome (HGG) zeigte sich eine Verlängerung des kumulativen Überlebens von 14 Monaten auf 21,2 Monate, bei Glioblastomen und Gliosarkomen eine Verlängerung von 11,2 auf 19,3 Monate [150].
Eine neuere Methode stellt das Brain Mapping mittels navigierter transkranieller Magnetstimulation (nTMS) dar. Dabei erzeugt eine Spule ein Magnetfeld über dem Gehirn, wodurch elektrischer Strom fließt, welcher wiederum zur Stimulation der kortikalen Neurone führt. Mittels nTMS kann präoperativ der Motorcortex identifiziert werden und die erfassten Daten können mit den Navigationsdaten der Neuronavigation kombiniert werden. Dies

ermöglicht dem Chirurgen eine intraoperative Darstellung der eloquenten Areale und konsekutiv ein besseres neurologisches Ergebnis und möglicherweise auch einen prognostischen Vorteil.
Hendrix et al. zeigten an 210 Patienten, dass ein präoperatives Mapping bei Gliomen in eloquenten Hirnarealen signifikant die Rate an GTR erhöhte [60]. Eine kleinere, frühe Studie von Picht et al. beschreibt, dass die nTMS bei niedriggradigen Gliomen auch im Motorcortex zu einem größeren Resektionsausmaß führte, außerdem zeigte das Patientenkollektiv einen Vorteil hinsichtlich des neurologischen Outcomes [111].
Eine alternative Methode stellt die repetitive transkranielle Magnetstimulation (rTMS) dar. Dort können besonders die Sprachareale hinsichtlich Lokalisation und Funktion identifiziert werden. Dazu werden Patienten einfache Bilder von Objekten gezeigt, die sie benennen sollen. Wird der Kortex über dem Sprachareal stimuliert, führt dies zur Aphasie.
Eine Auswertung von Ille et al. von vier Patienten, deren Tumorresektion aufgrund der linksseitigen perisylvischen Lokalisation der jeweiligen Tumoren mittels rTMS geplant wurde, zeigte bei drei von vier Patienten postoperativ kein neurologisches Defizit, ein Patient wies postoperativ eine transiente Aphasie auf [65]. Eine größere Studie von Hendrix et al. verglich die postoperative Sprachfunktion von 20 Patienten, die präoperativ ein rTMS-Sprachmapping erhielten, mit 20 Patienten, die vor der Einführung der rTMS operiert wurden. Während die rTMS-Gruppe sechs Wochen nach der Operation ein signifikant besseres Ergebnis zeigte, war die Sprachfunktion in beiden Gruppen nach drei Monaten vergleichbar. Auch bezüglich des EOR wurde keine signifikanten Unterschiede gezeigt [59].
Die oben genannten Hilfsmittel Operationsmikroskop, Neuronavigation und Brain Mapping stellen Erweiterungen des neurochirurgischen Repertoires dar, welche intraoperativ die größtmögliche Resektion bei gleichzeitigem Erhalt der neurologischen Funktion unterstützen können.

Neuere Verfahren basieren auf der intraoperativen Abgrenzung des Tumorgewebes von gesundem Hirn durch Darstellung pathologischer Veränderungen auf zellulärer Ebene.
Zur intraoperativen Visualisierung eines glialen Tumors kann beispielsweise die Ketocarbonsäure 5-Aminolävulinat (5-ALA) genutzt werden. Dazu erfolgt circa drei Stunden vor Einleitung der Narkose die orale Aufnahme von 5-ALA, gelöst in Wasser. 5-ALA, eine endogene Vorläufersubstanz von Häm, induziert über negative Feedback-Hemmung die intrazelluläre Produktion von Porphyrin, ebenfalls eine Substanz der Häm-Synthese [51]. Porphyrin kumuliert in Tumorzellen, unter anderem auch in malignen Gliomen [132]. Es ist ein natürlicher Fluoreszenz-Farbstoff, welcher dann mithilfe eines geeigneten Operationsmikroskops visualisiert werden kann [131]. Mithilfe eines Filters zur Exzitation im Wellenlängenbereich von 400-410 nm (blaues Licht) und zur Detektion im Bereich von 620-

710 nm (rotes Licht) bieten die in der Klinik für Neurochirurgie am Universitätsklinikum genutzten Operationsmikroskope der Carl Zeiss Meditec, Inc. diese Visualisierungsoption, BLUE 400 genannt [19].

Initial zeigten Stummer et al. an 270 Patienten eine signifikante Überlegenheit der 5-ALA geführten Gliomresektion. Eine vollständige Resektion des kontrastmittelanreichernden Tumors wurde unter 5-ALA in 65 % der Fälle erreicht, ohne 5-ALA nur bei 36 % der Patienten. Konsekutiv wies die 5-ALA-Gruppe auch eine signifikante Überlegenheit hinsichtlich des progressionsfreien Überlebens auf [132]. Eine Metaanalyse von Gandhi et al. beschrieb eine höhere Rate von GTR bei Gebrauch von 5-ALA versus konventionelle Mikrochirurgie bei der Resektion höhermaligner Gliome. Es zeigte sich zudem eine mittlere Verlängerung des Gesamtüberlebens um 3,056 Monate bei Nutzung von 5-ALA [47].

Ein weiterer zugelassener Fluoreszenzfarbstoff ist Fluorescein, welcher als Fluorescein-Natrium (FNa) circa 45 Minuten vor der Kraniotomie verabreicht wird [61]. Im Vergleich zu 5-ALA ist Fluorescein kostengünstiger. Nach intravenöser Injektion liegt Fluorescein im Blut in einer proteingebundenen und ungebundenen Form vor. Die ungebundene Form kann die Blut-Hirn-Schranke überschreiten und liegt damit im gesunden sowie pathologisch veränderten Hirngewebe vor. An Plasmaproteine gebundenes Fluorescein kann jedoch nur bei zerstörter Blut-Hirn-Schranke in das Hirngewebe übertreten und verbleibt ansonsten intravasal. Allein diese Differenz macht die erhöhte Fluoreszenz des Tumors im Vergleich zum Hirngewebe aus [44]. Folaron et al. schlagen daher Modifikationen von Fluorescein vor, um die Kinetik dieses Fluoreszenzfarbstoffes zu verbessern [44]. Die in der Klinik für Neurochirurgie des Universitätsklinikum des Saarlandes verwendeten Operationsmikroskope der Carl Zeiss Meditec, Inc. verfügen mit der Option YELLOW 560 über die Möglichkeit, Fluoreszenzfarbstoffe mit Licht im Wellenlängenbereich von 460-500 nm anzuregen und emittiertes Licht im Bereich von 540-690 nm darzustellen [20].

Catapano et al. erzielten bei der Resektion von 48 WHO Grad 3 und 4 Gliomen in der Gruppe der mit Fluorescein-Natrium operierten Patienten eine GTR in 82,6 % der Fälle, ohne Fluorescein-Natrium hingegen lediglich bei 52 % [22]. Höhne et al. erreichten bei 106 Patienten mit Glioblastom-Rezidiv, welche mithilfe Fluorescein-Natrium und YELLOW 560 operiert wurden, eine Quote an GTR von 84 % [61].

3.1.4.1 Intraoperative Schnellschnitt-Diagnostik

Der Goldstandard zur intraoperativen Resektionskontrolle ist die sequenzielle Schnellschnittdiagnostik. Hierbei werden perioperativ Ausstriche und Kryopräparate relevanter Areale angefertigt und direkt auswertet. Auf diese Art kann unter anderem untersucht werden, ob der Operateur die Läsion erreicht hat oder ob angrenzendes Hirngewebe tumorös infiltriert ist, außerdem vermag der erfahrene Neuropathologe am

Ausstrich oder Kryopräparat eine vorläufige Diagnose zu stellen [15]. Die diagnostische Genauigkeit von Schnellschnitten bei Läsionen des zentralen Nervensystems (ZNS) wird mit bis zu 97 % angegeben [112,135], für die Diagnose von niedriggradigen Gliomen am Schnellschnitt werden allerdings auch Genauigkeiten von lediglich 78,4 % beschrieben [135]. Eine korrekte Schnellschnittdiagnose setzt allerdings in jedem Fall die Abgabe von ausreichend und repräsentativem Gewebe zur neuropathologischen Diagnostik voraus [96]. Die Abgabe geringer Mengen an Tumormaterial im Rahmen stereotaktischer Biopsien bei Gliomen schränkte bei McGirt et al. die diagnostische Genauigkeit im Vergleich zum Material der offenen Resektion auf 79 % ein [93]. Reithmeier et al. sowie Woodworth et al. berichten jeweils Genauigkeiten von 76 % bei intrakraniellen Tumoren beziehungsweise Gliomen [117,148].
Trotz der Zeitersparnis bei der Aufbereitung im Vergleich zum Paraffinpräparat kann die Wartezeit auf das Schnellschnittergebnis die Operationsdauer verlängern [62]. Die Dauer der Anfertigung von Schnellschnitten wird für Gliome mit 20 bis 30 Minuten beschrieben [27], in anderen Zentren für ZNS-Tumoren generell auch mit über 40 Minuten [37].
Zuletzt schafft die Schnellschnittdiagnostik eine Abhängigkeit des Neurochirurgen von personellen und zeitlichen Kapazitäten des Neuropathologen.

Im Gegensatz dazu stellt die konfokale Laserendomikroskopie (CLE) bei Anwendung in vivo eine Methode dar, mit der intraoperativ Gewebeeigenschaften zu jedem Zeitpunkt und an beliebig vielen Lokalisationen in Echtzeit sichtbar gemacht und direkt ausgewertet werden können.

3.2 Konfokale Laserendomikroskopie

3.2.1 Ein kurzer historischer Überblick und Begriffsdefinition

Die konfokale Mikroskopie an sich ist kein neues Verfahren. Im Jahre 1957 an der Harvard University patentiert, gelang es Marvin Minsky hiermit, die Bildauflösung der konventionellen Mikroskopie deutlich zu übertreffen [3,5,139]. Tatsächlich bestand schon dessen vorwiegendes Interesse an der Visualisierung von Hirngewebe [97]. Die Kommerzialisierung der konfokalen Mikroskopie gelang in den 1960er Jahren Mojmír Petráň aus der Tschechoslowakei, der zusammen mit M. David Egger aus den USA auch erste wissenschaftliche Publikationen zur konfokalen Mikroskopie erzielte [35,36,110].
1969 publizierten der Anatom Egger und der Naturwissenschaftler Davidovits von der Universität Yale als Erste ein Paper zur konfokalen **Laser**mikroskopie. Dadurch konnte die Auflösung weiter verbessert werden und erlaubte einen Einsatz an organischem Material. In

der Veröffentlichung beschreiben sie, dass sie bei weiterer Forschung einen Einsatz ihres konfokalen Laserendomikroskops zur Diagnostik und Lokalisation von Tumoren des zentralen Nervensystems für möglich halten [30].
Der Durchbruch und die früheste Veröffentlichung konfokalen Bildmaterials gelangen 1985 Brakenhoff et al., die mithilfe einer fluoreszierenden Färbung Chromatin im Zellkern darstellten [14]. Dadurch lieferten sie nicht nur einen wichtigen Beitrag zur Erforschung des Zellzyklus, sondern bewiesen auch den Nutzen und die Daseinsberechtigung der konfokalen Lasermikroskopie in der Medizin.
In den 1980er Jahren wurde durch Amos und White in Cambridge ein weiterer Meilenstein der konfokalen Lasermikroskopie gelegt: Anstatt einer Bewegung der Probe bewegte man die Lichtquelle, sodass die Geschwindigkeit der Bildaufnahme wesentlich gesteigert werden konnte [5,141]. In den folgenden Jahren erfolgte eine Anwendung am Menschen – zuerst an gut erreichbaren Oberflächen, zum Beispiel den Augen, der Haut und in der Mundhöhle. Um von außen nicht erreichbare Gewebe zu visualisieren, wurde die Technik in den 1990er Jahren weiter verbessert: Anstelle eines Lichtleiterbündels und einer Blende verwendete man nur noch einen einzelnen Lichtleiter [72]. Eine Verringerung der Größe der Linsen und damit auch des Außendurchmessers der Sonde erlaubt somit seitdem den Einsatz als Endoskop, sodass auch bei dem von uns verwendeten Modell aufgrund des Aufbaus die Bezeichnung Konfokales Laserendomikroskop sinnvoll ist.
Jabbour et al. kritisieren korrekterweise den gleichwertigen Gebrauch der Bezeichnungen „Endomikroskopie“ und „Mikroendoskopie“. Ein Endomikroskop liefert mikroskopische Bilder aus dem Inneren des Körpers, mithilfe eines Arbeitsschaftes oder direkt durch eine Körperöffnung eingeführt, wohingegen ein Mikroendoskop lediglich ein Endoskop mit äußerst geringem Außendurchmesser beschreibt [67].

3.2.2 Technik der Konfokalen Laserendomikroskopie

Das Licht, im heutigen Aufbau ein Laserstrahl, wird durch einen dichroitischen Spiegel, einen sogenannten Strahlteiler, durch das Objektiv in die zu untersuchende Probe gelenkt [38]. Der Laserstrahl durchdringt das Gewebe bis in eine technisch-physikalisch vorgegebene Tiefe [156]. Dabei wird Licht vom Gewebe sowohl direkt reflektiert als auch absorbiert und im Sinne einer natürlichen Fluoreszenz wieder emittiert. Bei dieser endogenen Fluoreszenz entsteht natürlicherweise Streulicht, ein „Störfaktor“ der herkömmlichen Mikroskopie. Außerdem reflektieren alle anderen vom Laser angeregten Ebenen des Gewebes ebenfalls Licht. Vor den Detektor des konfokalen Laserendoskops ist jedoch eine Lochblende geschaltet (Abbildung 1), sodass ausschließlich Licht von einer einzelnen fokalen Ebene detektiert

wird [10,98,108]. Damit kann insbesondere die Tiefenauflösung im Vergleich zur Weitfeldmikroskopie verbessert werden.

Moderne konfokale Laser(endo)mikroskope besitzen zwischen Objektiv und Lochblende einen xy-Scanner [38], sodass nicht nur ein einzelner Pixel dargestellt werden kann, sondern ein zweidimensionales, horizontales Schnittbild durch das Gewebe [98]. Die Dicke dieses Schnittbildes liegt üblicherweise bei circa einem Mikrometer und ist unter anderem abhängig von der Größe der Lochblende [10]. Eine Verkleinerung der Detektorlochblende ermöglicht somit also eine bessere z-Auflösung [38], verringert jedoch auch die Lichtintensität. Um dennoch ein Bild generieren zu können, sind starke Lichtquellen wie Laser und Photomultiplier nötig [108,156].

Die mittels CLE aufgenommenen Bilder sind nicht mit bloßem Auge sichtbar, sondern müssen zunächst nach Exzitation des Detektors elektronisch generiert werden [10]. Die Akquisition von Bildern ist so schnell (vgl. Kapitel 5.3.1), dass mithilfe moderner Software eine „Live“-Darstellung des Gewebes möglich ist.

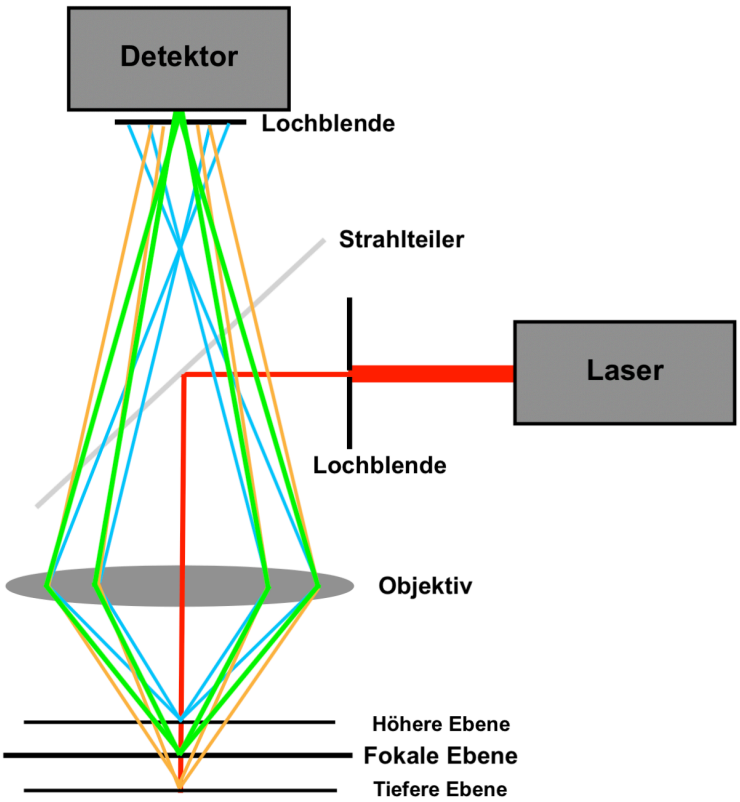

Abbildung 1: Vereinfachtes Schema des Strahlengangs in einem konfokalen Laserendomikroskop (eigenes Bild).

3.2.3 Konfokale Laserendomikroskopie in der Medizin

Wie in 3.2.1 gezeigt, datiert die Erfindung der konfokalen Mikroskopie zurück in die 1950er Jahre. Seitdem konnten in vielen Fachrichtungen der Medizin schon Erfolge mit der CLE gefeiert werden. Darunter unter anderem im Fachgebiet der Gynäkologie zu Untersuchungen der Zervix [21,29] und der Mamma [33,127,134] sowie in der Urologie hinsichtlich Neoplasien der Blase [144,149], in der Hals-Nasen-Ohren-Heilkunde zur Evaluation von Tumoren der Kopf-Halsregion [1,142] sowie in der Pneumologie bei bronchoskopischen Biopsien zur Abklärung von Bronchialkarzinomen [46].

In der Dermatologie wurde der Nutzen der CLE zur Diagnostik von Basalzellkarzinomen und Plattenepithelkarzinomen untersucht. Bennàssar et al. analysierten 80 Basalzellkarzinome und deren Tumorgrenzen. Neben einer statistisch signifikant kürzeren Dauer zur Anfertigung der CLE-Aufnahmen im Vergleich zu Gefrierschnitten zeigten sie zudem, dass das CLE ein geeignetes Instrument darstellt, in situ verbliebene Tumorreste intraoperativ darzustellen. Das Verfahren erreichte eine Sensitivität von 88 % und eine Spezifität von 99 % [13]. In einer prospektiven Studie von Longo et al. zeigte sich bei der Evaluation von Tumorgrenzen bei Basalzellkarzinomen eine Sensitivität von 79,8 % sowie eine Spezifität von 95,8 % für die CLE [85]. Horn et al. untersuchten, inwiefern mittels CLE invasive Plattenepithelkarzinome der Haut von gesundem Gewebe unterschieden werden können. Die Methode erreichte eine Sensitivität von 95 % und Spezifität von 96,25% [64].

Die interdisziplinären Vorreiter der konfokalen Laserendomikroskopie sind sicherlich die Gastroenterologen. Choi et al. stellten die CLE als eine Technik vor, die es dem Endoskopiker erlaubt, in Echtzeit histologische Bilder oder sogenannte optische Biopsien des Gewebes anzufertigen. Sie beschrieben die Möglichkeit der Darstellung der Schleimhaut des Magens und des Ösophagus auf zellulärer Ebene sowie mikrovaskulärer Systeme und verwiesen insbesondere auf den Einsatz zur Identifikation von Neoplasien [28]. Bajbouj et al. zeigten an einer Serie von 68 Patienten, dass die CLE zur Evaluation eines Barrett-Ösophagus hinsichtlich maligner Läsionen eine Sensitivität von 97 % und eine Spezifität von 93 % erreichen kann [9].
Zudem beschrieben Kiesslich et al., sie sähen die CLE als einzige endoskopische Technik, die in vivo mittels Nachweis von intestinalen Becherzellen einen Barrett-Ösophagus darstellen kann und schlagen vor, die derzeit durchgeführte Quadrantenbiopsie zugunsten einer CLE-geführten Biopsieentnahme zu verlassen [71]. Dunbar et al. zeigten an 46 Patienten mit Barrett-Ösophagus, dass der Einsatz eines konfokalen Laserendomikroskops die Rate der erfassten Neoplasien im Verhältnis zur Anzahl der entnommenen Proben signifikant

steigerte [34]. Kiesslich et al. beschrieben eine höhere Zielgenauigkeit auch bei Kontrollbiopsien des Kolons bei Colitis ulcerosa. Im Vergleich zur konventionellen Koloskopie wurden mittels CLE 4,75x so viele Neoplasien entdeckt, während nur die Hälfte der Biopsien nötig war [70].

Gheonea et al. verwiesen auf die Möglichkeit, Angioneogenese bei Pathologien des Ösophagus, Magens und Kolons mittels CLE zu detektieren. Es wurde neben einer möglichen Hypervaskularisierung das Vorkommen dilatierter, torquierter Gefäße gezeigt [48]. Der Nutzen der CLE zur Biopsieentnahme und Visualisierung von Gefäßen wurde auch für pankreatobiliäre Pathologien beschrieben [4,54,69].

Zur Detektion neoplastischer Läsionen des Magen-Darm-Traktes mittels CLE wurden für epitheliale Neoplasien folgende Merkmale erarbeitet:

Li et al. beschrieben für Neoplasien des Magens eine Unregelmäßigkeit der Epithelschicht [83], Capuano et al. zeigten eine Irregularität einzelner Zellen [18]. Wallace et al. schlugen ein Klassifikationssystem zur Evaluation gastrointestinaler Erkrankungen mittels CLE vor. Adenokarzinome des Magens visualisierten sich auch dieser Studie zufolge mit irregulärer Epithelzellschicht. Für Adenokarzinome des Ösophagus wurde ein Verlust der villiformen Struktur des Gewebes sowie dunkle, atypische Zellen, für Adenokarzinome des Kolons ebenfalls ein Verlust der villiformen Struktur sowie eine unregelmäßig verdickte Epithelzellschicht beschrieben [138].

Diese Studien belegen den fächerübergreifenden Nutzen der CLE zur Erkennung epithelialer Tumore. Eine simple Übertragung dieser Kriterien zur Detektion und der damit verbundenen Vorteile in der Diagnostik auf hirneigene Tumore ist aufgrund der unterschiedlichen feingeweblichen Struktur und Malignitätskriterien allerdings nicht möglich. Daher sind neurochirurgische und neuropathologische Studien zum Nutzen der konfokalen Laserendomikroskopie bei glialen Hirntumoren erforderlich.

3.2.4 Konfokale Laserendomikroskopie in der Gliomchirurgie

Den ersten Schritt zur Einführung des konfokalen Laserendomikroskops in einen neurochirurgischen OP-Saal machten 2011 Martirosyan et al. durch die Visualisierung von Gliomen mittels CLE im Mausmodell [90]. Mithilfe eines Lasers im roten Spektrum untersuchten sie insgesamt 30 Mäuse mit Gliomen der GL261-luc Zellreihe unter Anwendung von Indocyaningrün (ICG) und verglichen die Aufnahmen im Anschluss mit HE-gefärbten Paraffinschnitten. Innerhalb des Tumors beschrieben sie Hyperzellularität, Pleomorphie und Mitosen, welche vergleichbar mit den histologischen Schnitten des Tumors waren. Außerdem schilderten sie die Visualisierung von Tumorgrenzen. Eine Deskription, wie sich die

beschriebenen Merkmale in der CLE-Bildgebung darstellten und inwiefern dies Rückschlüsse auf die Unterscheidung zwischen Tumor- und Normalgewebe erlaubte, fehlte jedoch [90].

Mit zunehmender Popularität der Methode erfolgten Studien zur Erprobung verschiedener Fluoreszenzfarbstoffe bei der Anwendung eines konfokalen Laserendomikroskops, zunächst im Tiermodell und im Anschluss an intraoperativ gewonnenen Biopsien.
Martirosyan et al. evaluierten zunächst eine Vielzahl an Fluoreszenfarbstoffen, darunter Fluorescein-Natrium, Acriflavin, Kresylviolett und Acridin-Orange, hinsichtlich ihres Nutzens bei der Abgrenzbarkeit von Tumorgewebe zu gesundem Gewebe in Gliommodellen an 25 Mäusen, 5 Ratten und 3 Schweinen. Es zeichnete sich ein Nutzen zur Abgrenzung zwischen Gliom und physiologischem Hirngewebe mittels CLE ab, insbesondere bei Anwendung von Fluorescein-Natrium bei gleichzeitiger Zulassung zur Anwendung am menschlichen Gehirn [91]. Charalampaki et al. untersuchten den Nutzen der Kombination aus topisch appliziertem Acriflavin und intravenösem verabreichtem Fluorescein an 150 intrakraniellen und intraspinalen Biopsien, darunter 47 Gliomproben. Diese Arbeitsgruppe beschrieb das Erkennen der Zellularität des Gewebes, Pleomorphie und Kernatypien sowie Nekrosen in Gliomen mittels CLE ex vivo. Beschreibungen, anhand welcher Merkmale diese histologischen Gewebeeigenschaften im konfokalen Bild identifiziert werden konnten und inwiefern diese sich zwischen verschiedenen glialen Tumoren unterschieden beziehungsweise glichen, wurden nicht vorgenommen [26].
Acerbi et al. untersuchten 30 Gliomproben von 15 Patienten mit neu diagnostiziertem Glioblastom, welche eine Fluorescein-gestützte Resektion erhielten. Es erfolgte der Vergleich von ex vivo mit konfokaler Laserendomikroskopie evaluierter Tumorgewebsstruktur im Zentrum eines Glioblastoms sowie im Randbereich mit Kryo- und Paraffinschnitten. Für jedes Biopsat erfolgte die Beurteilung nach Tumorgewebe, Nekrose, reaktiven Veränderungen, Infiltrationszone, vaskulärer Proliferation und gesundem Gewebe. Für das Tumorzentrum zeigte sich eine achtzigprozentige Übereinstimmung hinsichtlich der intraoperativen Diagnose zwischen Kryoschnitt und CLE-Diagnostik beziehungsweise zwischen Paraffinschnitt und CLE-Diagnostik, für die Tumorrandbereiche eine Übereinstimmung von 80 % für Kryoschnitt versus CLE und 66,6 % für Paraffinschnitt versus CLE. Eine Einschränkung dieser Studie war, dass keine Proben gesundes Gewebe oder reaktive Veränderungen zeigten und somit eine Abgrenzung zwischen Tumor und Hirngewebe nicht möglich war. Zudem erläuterten auch Acerbi et al. nicht die Kriterien, die sie zur Diagnosestellung nutzten [2].
Breuskin et al. untersuchten normales Schweinehirn, die Zellkultur eines Meningeoms und Glioblastoms sowie intrakranielle Raumforderungen nativ und unter der Verwendung von Methylenblau mit einem CLE mit Laser im roten Farbspektrum. Während sie in der konfokalen Laserendoskopie eine vielversperechende Technik sahen, beschrieben sie keinen direkten

Nutzen von Methylenblau in der Visualisierung der Gewebemerkmale. Sie beschrieben eine höhere Zelldichte bei Glioblastomen im Vergleich zum normalen Hirngewebe und eine erkennbare Zellpleomorphie, ohne zu erläutern, welche Merkmale des CLE-Bildes mit den benannten histologischen Merkmalen in Übereinstimmung zu bringen waren [16].

Mit zunehmender technischer Entwicklung gelang es, die konfokale Laserendomikroskopie in den neurochirurgischen Operationssaal zu integrieren. Es folgten erste Studien zur Anwendbarkeit konfokaler Laserendomikroskope in vivo.
Pavlov et al. stellten eine Studie vor, in der sie neun Patienten, davon acht mit Gliomen, mittels intraoperativer CLE untersuchten. Dabei wurde bei Biopsien das CLE über eine Sedan-Sonde eingeführt und am Zielpunkt entsprechende Aufnahmen gemacht. Bei offenen Resektionen erfolgten zusätzlich auch Aufnahmen direkt nach der Duraeröffnung von potenziell gesundem Hirngewebe. Die Interpretation der CLE-Aufnahmen stützte sich im Wesentlichen auf das Verteilungsverhalten des verwendeten Fluoreszenzfarbstoffes (Fluorescein-Natrium oder 5-ALA) und weniger auf die Tumorstruktur selbst. Kriterien wie Mitosen, Endothelproliferation und Nekrose konnten nicht identifiziert werden, die Methode blieb damit hinter den Erwartungen der Untersucher zurück [109].
Martirosyan et al. untersuchten intraoperativ 74 Patienten, davon 21 Patienten mit Gliomen, sowohl ex vivo als auch in vivo mit einem konfokalen Laserendomikroskop im blauen Farbspektrum unter der Verwendung von intravenös appliziertem Fluorescein-Natrium. Die Arbeitsgruppe beschrieb die Visualisierung der Tumorvaskularisierung sowie weiterer Gewebemerkmale, darunter Pleomorphie, Atypien und Zelldichte. Sie beschrieben erneut die Identifikation von Tumorgrenzen und einzelnen Tumorzellen im gesunden Gewebe, ohne dies genauer zu spezifizieren. Insbesondere wurden keine Kriterien oder Merkmale zur Unterscheidung zwischen gesundem Hirngewebe und Tumorgewebe benannt [92].
Forest et al. beschrieben in einer Studie, in die sie unter anderem sieben Patienten mit Gliomen einschlossen, zunächst einen fibrillären Hintergrund der Gliome in den CLE-Aufnahmen. Sie untersuchten außerdem die Zelldichte und das Vorkommen von Kernatypien, Nekrose und vaskulärer Proliferation und verglichen diese Merkmale mit Ausstrichen und HE-gefärbten Paraffinschnitten der Proben. Auch hier fehlten Beschreibungen, anhand welcher Merkmale die zuvor beschriebenen Gewebeeigenschaften identifiziert wurden [45].
Belykh et al. analysierten in einer Studie mit 47 Patienten, darunter 32 Patienten mit Gliomen, die Feinstruktur von Tumorgewebe mittels CLE unter Verwendung von Fluorescein-Natrium. Insgesamt wurden 122 Biopsien entnommen, davon 97 von Gliomen, davon wiederum 8 niedriggradige Gliome, 13 Grad 3-Tumore und 76 Glioblastome. Für die Proben wurden unter anderem die Autofluoreszenz, der Hintergrund und die Gewebearchitektur, die Zellmorphologie und das Vorkommen atypischer Zellen, die Zelldichte und die

Gefäßversorgung beurteilt. Sie zeigten, dass mittels CLE- und Fluorescein-Natrium-Bildgebung in glialen Tumoren atypische Zellen und eine erhöhte Zelldichte darzustellen waren. Für die Unterscheidung zwischen Tumor und gesundem Gewebe ergab sich für die Subgruppe der Gliome eine Sensitivität von 66 % und eine Spezifität von 94 % [11].

Diese Studien belegen, dass eine Integration des konfokalen Laserendomikroskops in den neurochirurgischen Arbeitsalltag möglich ist und stellen zudem einen vielversprechenden Ansatz hinsichtlich der Detektion von Gliomen unter Verwendung von Fluoreszenzfarbstoffen dar. Die Verwendung von Fluoreszenzfarbstoffen weist jedoch auch Nachteile auf: Von den zuvor untersuchten und als nützlich erachteten Fluoreszenzfarbstoffen ist derzeit nur Fluorescein-Natrium zur Anwendung am Menschen zugelassen. Aber auch die Verwendung von Fluorescein-Natrium ist mit Risiken für den Patienten verbunden. Ha et. al beschreiben Fälle von Anaphylaxie [55], Kornblau et al. beschreiben eine Rate von bis zu 21,69 % an unerwünschten Arzneimittelwirkungen bei intravenöser Applikation von Fluorescein [75]. Ein weiteres Problem der Abhängigkeit von Fluoreszenzfarbstoffen zeigt sich im Zeitpunkt der Applikation: Acerbi et al. sowie Belykh et al. verabreichten Fluorescein-Natrium zur bestmöglichen Kontrastierung bei Beginn der Narkoseeinleitung [2,11]. Dies ist mit einer jederzeitigen Anwendbarkeit der konfokalen Laserendomikroskopie nicht vereinbar und mindert die Vorteile der CLE gegenüber etablierten Verfahren hinsichtlich einer Echtzeit-Anwendung wesentlich.

In einer Vorarbeit der hiesigen Klinik für Neurochirurgie untersuchten Breuskin et al. 100 Hirntumorproben, darunter 42 Gliomproben, mithilfe eines konfokalen Laserendomikroskops im roten Lichtspektrum und ohne Verwendung eines Fluoreszenzfarbstoffes. Sie gaben für ihre Studie für Gliome eine Sensitivität von 81 % für höhergradige Gliome und 90 % für niedriggradige Gliome (LGG) sowie eine Spezifität von 85 % für höhergradige Gliome und 93 % für nieddriggradige Gliome zur Identifikation von Gliomen versus anderen intrakraniellen Raumforderungen an [17].
Diese Ergebnisse stellen einen chancenreichen Ansatz zum Nutzen der konfokalen Laserendomikroskopie auch ohne Fluoreszenzfarbstoff dar. Insbesondere die hohe Sensitivität und Spezifität bei der Identifikation von Gliomen ist vielversprechend und den zuvor genannten Studien, welche auf der Nutzung von Fluoreszenzfarbstoffen basierten, nicht unterlegen.
Problematisch bleibt jedoch weiterhin, dass zur universellen Anwendung eine sehr aufwändige Einarbeitung in die Methodik notwendig ist. Die Evaluation zur Unterscheidung zwischen Gliomen und anderen intrakraniellen Raumforderungen erfolgte in der Vorarbeit von Breuskin et al. durch einen geübten Untersucher mit neuropathologischen Kenntnissen.

Zur sicheren und gegebenenfalls zukünftig auch automatisierten, intraoperativen Evaluation von Tumorgewebe sind belastbare, jederzeit anwendbare und Untersucher-unabhängige Kriterien zur Beurteilung glialer Tumore erforderlich.
Allerdings erfolgten in keiner der zuvor aufgeführten Studien ausreichend differenzierte Beschreibungen der Darstellung glialen Gewebes mittels CLE. Auch Erläuterungen, wie sich die einzelnen histologischen Gewebeeigenschaften von Gliomen in der CLE-Bildgebung visualisieren lassen und inwiefern diese Merkmale zur Detektion und weiteren Einschätzung von glialen Tumoren geeignet sind, fehlen bislang.

Ziel dieser Arbeit ist daher, zunächst eine umfassende Beschreibung der Visualisierung glialen Gewebes sowie histologischer Gewebsmerkmale, welche zur Evaluation von Gliomen relevant sind, vorzunehmen. Im Anschluss soll dann die Aussagekraft dieser Kriterien zur Differenzierung zwischen Hirn- und Tumorgewebe, zwischen astrozytären und oligodendroglialen Tumoren sowie zur Beurteilung der Malignität von glialen Tumoren untersucht werden.

4 Fragestellungen

Voraussetzung für die Integration des konfokalen Laserendomikroskops in den neurochirurgischen Operationssaal ist die Möglichkeit, Hirngewebe anhand standardisierter Kriterien zu beurteilen. Hierzu muss zunächst eine detaillierte Beurteilung einzelner histologischer Gewebemerkmale und deren Visualisierung mittels CLE erfolgen.

Es soll in dieser Arbeit vorrangig folgende Fragestellung beantwortet werden:

1. Welche histologischen Gewebsmerkmale glialen Gewebes oder eines glialen Tumors lassen sich mittels konfokaler Laserendomikroskopie erkennen?

Anhand dieser Ergebnisse sollen im Anschluss auch die folgenden Fragestellungen untersucht werden:

2. Lässt sich anhand dieser Kriterien gliales Tumorgewebe mittels CLE zuverlässig von angrenzendem Hirngewebe unterscheiden?

3. Wie unterscheidet sich die Darstellung dieser Merkmale bei glialen Hirntumoren der astrozytären und oligodendroglialen Zellreihe in der CLE?

4. Ist anhand dieser Kriterien eine Unterscheidung zwischen niedrig- und hochmalignen Gliomen möglich?

5 Material und Methodik

5.1 Studiendesign

Für diese Studie wurden bei der Operation entnommene Gewebeproben glialer Tumore, welche zur histologischen Analyse bestimmt waren, zusätzlich mittels Laserendomikroskopie analysiert. Nach der laserendomikroskopischen Analyse wurden die Proben weiter histologisch aufgearbeitet. Die Studie wurde von der Ethikkommission der Ärztekammer des Saarlandes befürwortet und wird unter der **Nr. 209/21** geführt.

Einschlusskriterien für die Untersuchung waren: Alter über 18 Jahre, hochgradiger Verdacht auf glialen Hirntumor aufgrund der vorliegenden radiologischen und klinischen Befunde, Zustimmung des Patienten oder des Betreuers zur Teilnahme an der Studie sowie ein zu erwartendes ausreichendes Volumen des Tumors für die histologische Analyse.
Die während der Operation gewonnenen Hirntumorproben wurden direkt nach Gewinnung mittels konfokaler Laserendomikroskopie untersucht und dies bildlich festgehalten. Im Anschluss erfolgte die histologische Kryofixierung sowie Färbung der Präparate, sodass zu jeder Tumorprobe das histologische Korrelat ausgewertet werden konnte. Anschließend erfolgte eine vergleichende Auswertung der CLE-Bilder mit den vorliegenden Gefrierschnitten. Diese erfolgte qualitativ deskriptiv und quantitativ vergleichend. Den Abschluss der Untersuchung bildete die statistische Auswertung.

5.2 Probengewinnung

Nach studienunabhängiger Indikationsstellung zur Operation wurden die Studienteilnehmer beziehungsweise ihre Betreuer über die Studie informiert und die Möglichkeit der Teilnahme besprochen. Der Aufklärungsbogen zur Studienteilnahme ist im Anhang aufgeführt.
Während der Operation wurden die Hirntumorproben, welche zur histologischen Analyse bestimmt waren, entnommen und von der instrumentierenden Pflegekraft in Probenröhrchen überführt. Anschließend folgte von einem Teil der Proben die Auswertung mittels CLE gefolgt von der Aufarbeitung dieser Proben als Gefrierschnitte im Sinne einer Schnellschnittdiagnostik. Zumeist standen pro Studienpatient mehrere Tumorproben für die Untersuchung zur Verfügung.
Die Zahl der untersuchten Tumorproben hing von Größe und Konsistenz der Raumforderung ab, da weiteres Material für die histologische Diagnostik und molekulargenetische Diagnostik gewonnen werden musste. Tabelle 5 zeigt die Anzahl der jeweils mittels konfokaler Laserendomikroskopie untersuchten Tumorproben je nach Entität.

5.3 Konfokale Laserendomikroskopie

5.3.1 Technische Angaben

Zur Analyse der Tumorproben wurde das konfokale Laserendomikroskop EndoMAG1 der KARL STORZ SE & Co. KG (78532 Tuttlingen, Deutschland) genutzt (Abbildung 2). Dieses besteht aus einem Endoskop, welches fest mit einem mit spezieller Hardware und Software ausgestatteten Computer verbunden ist. Die zur Untersuchung benötigte Software stammt von der Heidelberg Engineering GmbH (69115 Heidelberg, Deutschland). Das Endoskop an sich ist ein starres Stablinsensystem, welches autoklavierbar und für die in-vitro-Diagnostik vorgesehen ist. Der äußere Durchmesser der Verlängerungsoptik beträgt 5 mm bei einer Länge von 32,3 cm. Der Laser als Lichtquelle hat eine Wellenlänge von 670 nm und liegt damit im roten Farbspektrum.

Das Sichtfeld des Endoskops ist rund, der Durchmesser beträgt 300 µm. Die höchstmögliche Eindringtiefe ins Gewebe liegt bei 300 µm, wobei die Fokusebene durch ein Rad am Endoskop in einem Rahmen von 80 µm manuell geändert werden kann. Laut Herstellerangaben beträgt die axiale Auflösung 2 µm, die laterale Auflösung 1-2 µm.

Die Bildwechselfrequenz liegt mit knapp 40 /s im Echtzeit-Bereich. Die Ausleuchtung des Sichtfeldes lässt sich entweder automatisiert durch die Software oder manuell über einen Schieberegler einstellen. Mithilfe des Programms können Bilder des Sichtfeldes aufgenommen werden, begonnene Untersuchungen unterbrochen und fortgeführt werden, alle Aufnahmen abgespeichert und zu späterem Zeitpunkt wieder aufgerufen werden.



Abbildung 2: Konfokales Laserendomikroskop EndoMAG1 der Karl Storz SE & Co. KG.
Links: Gesamtaufbau des Geräts mit Endoskop am Stativ und Hebebühne, Computer mit Software und Fußschalter. Rechts: Endoskop mit Drehrad zur Veränderung der fokalen Ebene.

5.3.2 Untersuchung nativer Tumorproben

Direkt im Anschluss an die Probengewinnung erfolgte die Untersuchung mittels konfokaler Laserendomikroskopie. Dazu wurden die Proben auf die höhenverstellbare Bühne unter das CLE verbracht. Sichtbare Blutauflagerungen wurden mit wenigen Tropfen Natriumchlorid 0,9 % ohne weitere Manipulation des Gewebes von der Probe gespült und die überschüssige Flüssigkeit vorsichtig entfernt. Das Präparat wurde langsam an den Laserstrahl des CLE herangeführt, bis die Spitze des Stablinsensystems Kontakt mit der Oberfläche der Probe hergestellt hatte. Die Probe wurde daraufhin systematisch „gescannt“, das heißt oberflächlich abgefahren, während das Gewebe auch in unterschiedlichen Tiefen durch Verstellen des Fokus dargestellt werden konnte. Das Gewebe wurde jeweils an repräsentativer Stelle mithilfe der integrierten Kamera des CLE als Standbild festgehalten, welches auch im Nachhinein eine

Beurteilung des Gewebes erlaubte. Nach umfangreicher Aufzeichnung wurde die Probe mit einer Pinzette verschoben und gewendet, um weitere Anteile der Gewebeprobe auszuwerten.

5.4 Histopathologische Aufarbeitung

Direkt im Anschluss an die Untersuchung mittels konfokaler Laserendomikroskopie erfolgte die Anfertigung der Gefrierschnitte im Institut für Neuropathologie des Universitätsklinikums des Saarlandes. Eine Übersicht über die verwendeten Materialien und Färbereihen findet sich im Anhang.

5.4.1 Kryofixierung und Anfertigung von Gefrierschnitten

Nach vollständiger CLE-Untersuchung der Einzelproben wurden diese kryofixiert.
Dazu wurde zunächst Tragant auf einen Stempel verbracht und die native Tumorprobe darin vollständig eingebettet. Der gesamte Stempel wurde mithilfe einer Kornzange in Isopentan getaucht, welches sich wiederum in einem Bad mit flüssigem Stickstoff befand. Unter vorsichtigem Schwenken wurde die Tumorprobe dann circa 30 Sekunden gefroren.
Im nächsten Schritt wurde der Stempel samt Probe in den Kryostaten (Leica CM1850, Leica Microsystems Ltd., 35578 Wetzlar, Deutschland) verbracht. Bei -22 °C wurden Gefrierschnitte von 6 µm Dicke angefertigt.
Es wurden je nach Probengröße zwei bis drei Schnitte auf einen Objektträger aufgezogen. Die Präparate wurden im Anschluss für mindestens 60 Minuten lufttrocknen lassen. Danach erfolgte für weitere 60 Minuten die Fixierung in Bakers Formalin.

5.4.2 Färbungen

Die fixierten Kryopräparate wurden nach den Färbeschemata des Instituts für Neuropathologie, Universität des Saarlandes, im neuropathologischen Labor gefärbt (Färbereihen s. Anhang).
Zur histologischen Standarddiagnostik bei Einsenden eines Tumorpräparates in die Neuropathologie gehören die Hämatoxylin-Eosin-Färbung (HE-Färbung), die Elastika-van-Gieson-Färbung (EvG-Färbung) sowie die Versilberung nach Gomori.

5.4.2.1 Hämatoxylin-Eosin-Färbung

Die HE-Färbung ist die histologische Routinefärbung. Hämatoxylin färbt basophile Strukturen blau an, beispielsweise den Zellkern mit Nukleolus aufgrund des darin enthaltenen sauren Chromatins sowie die Kernmembran. Die Gegenfärbung mit Eosin bewirkt eine Rotfärbung von azidophilen Strukturen, also Zytoplasmaproteinen und Mitochondrien sowie die Zellfortsätze von Astrozyten. Die HE-Färbung dient in der Neuropathologie zur Darstellung von

Zellkernen und Zytoplasma, insbesondere der Beurteilung der Zellkerne hinsichtlich Größe und Pleomorphie sowie des allgemeinen Zellreichtums des Gewebes und kann im Rahmen der Schnellschnittdiagnostik zum Erkennen von Neoplasien und Entzündungen genutzt werden. Die endgültige Diagnose erfordert neben der histologischen Auswertung eine immunhistochemische und molekulargenetische Aufarbeitung des Tumors.

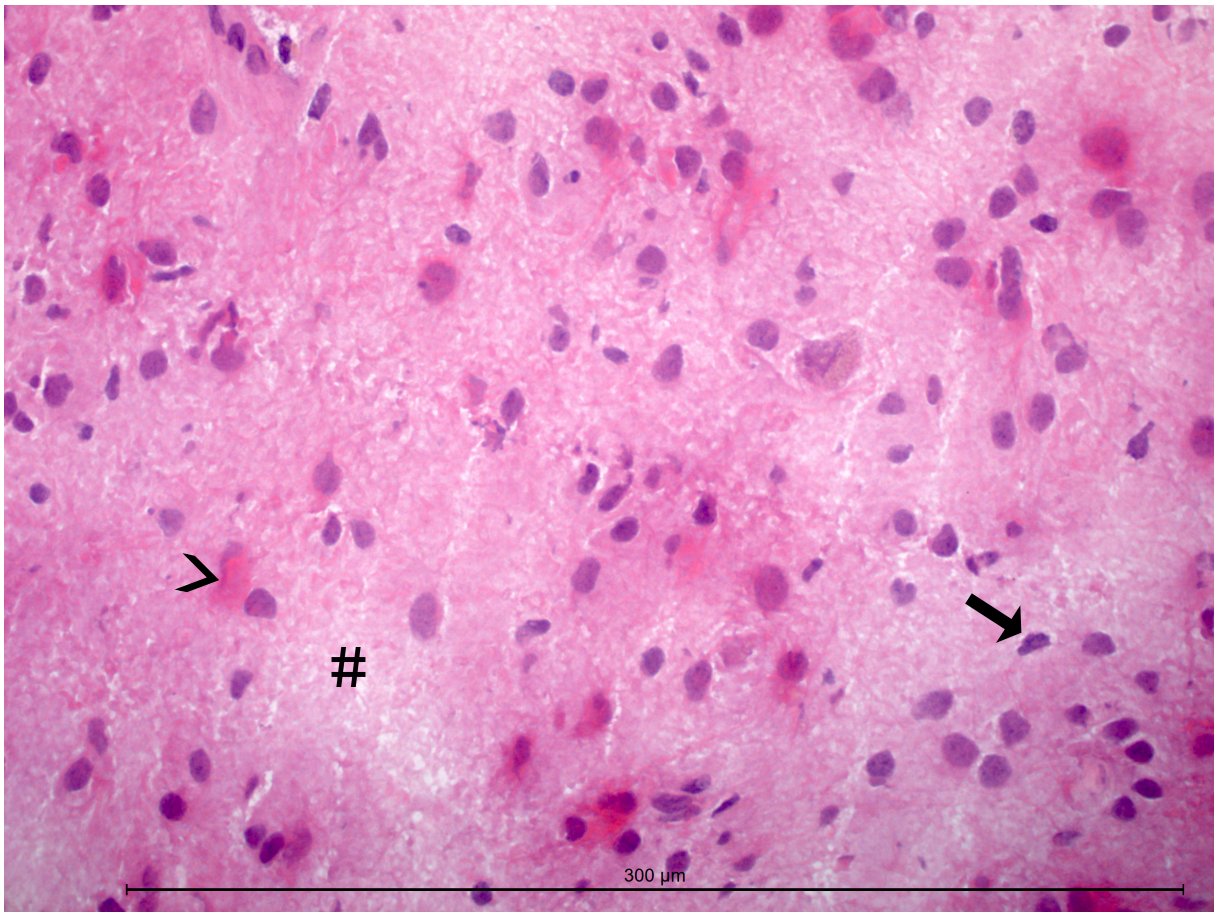

Abbildung 3: Astrozytom WHO Grad 3. Kryoschnitt (HE-Färbung).
40fache Vergrößerung des Objektivs. Die Länge des Messbalkens beträgt 300 µm. Zellkern (→), Zytoplasma (>), gliale Matrix (#).

5.4.2.2 Versilberung nach Gomori

Die Versilberung nach Gomori weist retikuläre Fasern nach, da metallisch ausfallendes Silber durch sensibilisierte Retikulinfasern gebunden wird. In der Versilberung nach Gomori stellt sich Retikulin somit in grau-schwarzer Färbung dar. Retikulinfasern finden sich in unter anderem in lymphatischen Organen und sind außerdem wesentlicher Teil der Basalmembranen epithelialer Gewebe. Im neuropathologischen Kontext dient die Versilberung nach Gomori der Darstellung von Gefäßen durch Färbung der Basalmembranen des Endothels sowie dem Nachweis eines Retikulingerüsts, welches beispielsweise bei Schwannomen und seltener auch bei Gliomen zu finden ist.

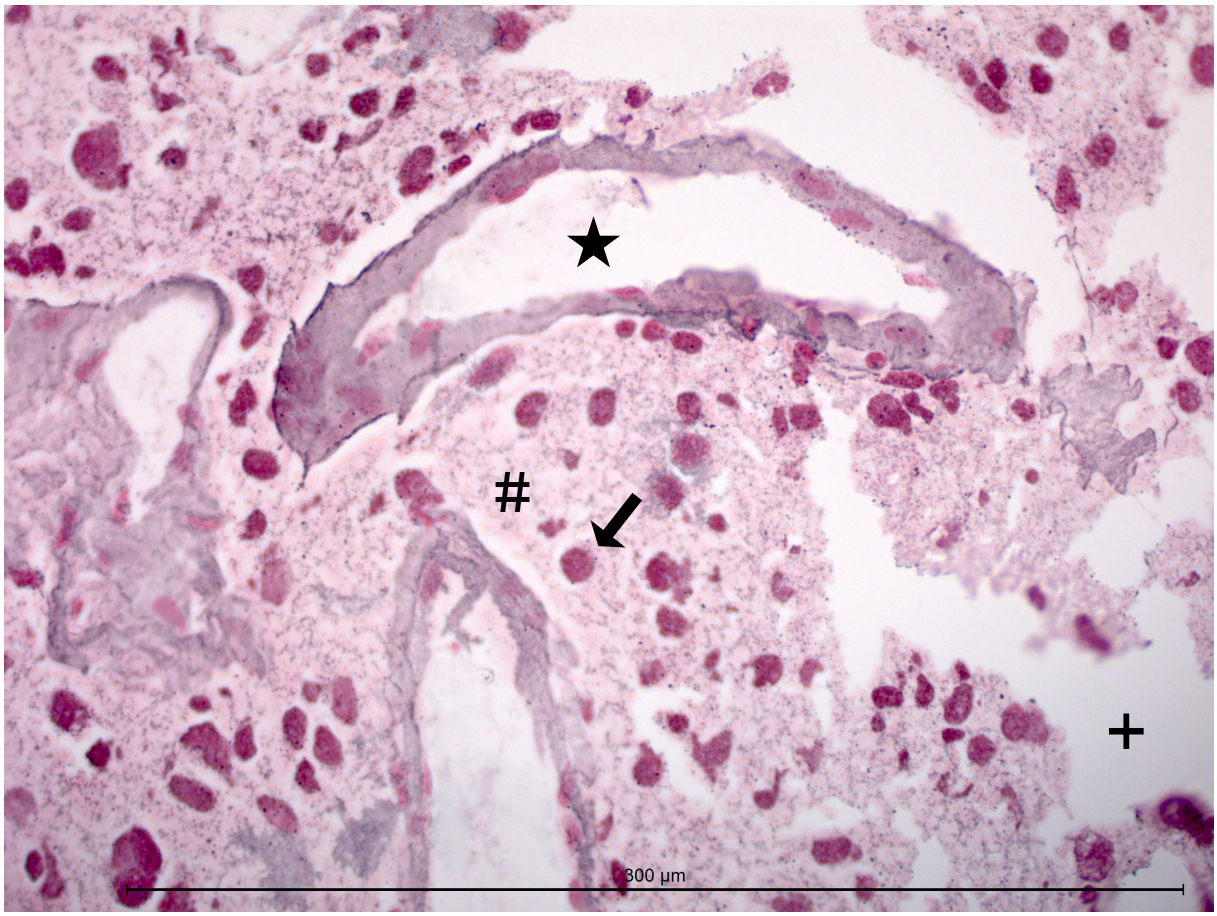

Abbildung 4: Glioblastom WHO Grad 4. Kryoschnitt (Versilberung nach Gomori).
40fache Vergrößerung des Objektivs. Die Länge des Messbalkens beträgt 300 µm. Zellkern (→), gliale Matrix (#), Artefakt (+), Kapillare mit Endothelzellen und Basalmembran (*).

5.4.2.3 Elastica-van-Gieson-Färbung

Die Elastica-van-Gieson-Färbung kombiniert die van-Gieson-Färbung und die Elastica-Färbung nach Weigert. Es erfolgt zunächst eine Färbung mit Resorcinfuchsin, im Anschluss eine Färbung mit Hämatoxylin und abschließend eine Gegenfärbung mit Pikrofuchsin. Hierdurch färben sich elastische Fasern blau-violett, Zellkerne grau und Kollagenfasern rötlich. In der Neuropathologie zeigt die EvG-Färbung elastische Fasern in Gefäßwänden und kann auf eine desmoplastische Reaktion hinweisen.

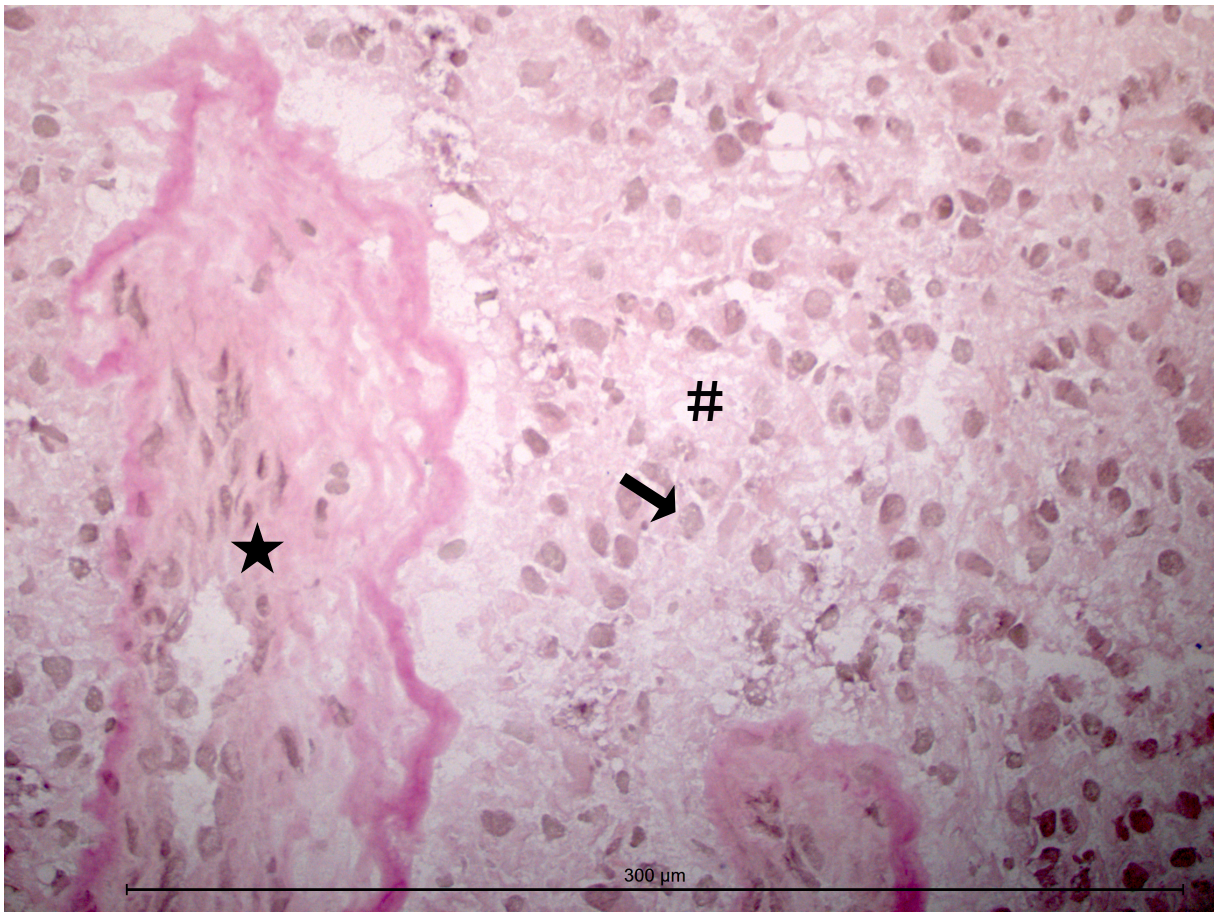

Abbildung 5: Glioblastom WHO Grad 4. Kryoschnitt (Elastica van Gieson).
40fache Vergrößerung des Objektivs. Die Länge des Messbalkens beträgt 300 µm. Zellkern (→), gliale Matrix (#), Kapillare (*).

5.4.3 Mikroskopie

Die Sichtung und Auswertung der Präparate erfolgte im Institut für Neuropathologie des Universitätsklinikum des Saarlandes. Hierfür wurde ein Olympus BH2 Mikroskop (Olympus Deutschland GmbH, 20097 Hamburg, Deutschland) genutzt.
Die fotografischen Aufnahmen der histologischen Schnitte wurden mit einem Leica DM5000B Mikroskop mit Kamera DFC420C (jeweils Leica Microsystems Ltd., 35578 Wetzlar, Deutschland) angefertigt.

5.5 Auswertung des konfokalen Bildmaterials im Vergleich zur histologischen Referenz

5.5.1 Deskriptive Analyse

Die Auswertung der konfokalen Bilder begann unmittelbar bei der Untersuchung der nativen Tumorproben durch das Gewinnen eines ersten Eindrucks vom Gewebe und dem Anfertigen

der Bildaufnahmen an repräsentativen Stellen sowie Auffälligkeiten im Gewebe. Folgende Aspekte sollten beurteilt werden:

- Stellt sich graue beziehungsweise weiße Substanz oder Tumor dar?
- Wie stellen sich Zellkörper dar? Sind verschiedene Zellen (unter anderem Neurone, Astrozyten, Oligodendrozyten, Endothelzellen, Mikroglia) voneinander zu unterscheiden? Lässt sich die Zelldichte des Gewebes beurteilen?
- Wie stellen sich Zellkerne dar? Lässt sich die Kernpleomorphie des Gewebes beurteilen? Sind Mitosefiguren erkennbar?
- Wie stellt sich der Gewebehintergrund dar? Sind pathologische Veränderungen des Gewebes (Rarefizierung der glialen Matrix, Mikrovakuolisierung) feststellbar?
- Wie stellen sich Blutgefäße dar? Sind pathologische Veränderungen der Gefäße (Endothelproliferation, glomeruloide Gefäße, Hypervaskularisation) nachweisbar?
- Wie stellt sich Nekrose dar?
- Welche auffälligen Strukturen zeigt das Präparat?

5.5.2 Histologische Referenz

Die angefertigten Gefrierschnitte dienten als histologische Referenz zu den CLE-Aufnahmen. Es folgt ein kurzer Überblick über die histologische Darstellung der wichtigsten Gewebemerkmale.

5.5.2.1 Graue Substanz

Die nach ihrem makroskopischen Erscheinungsbild als *substantia grisea*, graue Substanz, bezeichneten Hirnareale zeichnen sich primär durch das Vorhandensein von Neuronen aus, je nach Hirnregion unterschiedlicher Größe und Funktion. Die Größe des Somas einer Nervenzelle liegt je nach Hirnregion und Funktion zwischen 4 und 50 µm. Der Zellkern liegt vorwiegend zentral im Soma, ein Nukleolus ist oft erkennbar.

Von diesen Neuronen gehen Dendriten und Axone aus, welche senkrecht zur Hirnoberfläche in die subkortikale weiße Substanz ziehen. Diese Nervenfaserfortsätze bilden das gliale Grundgerüst der grauen Substanz.

In der grauen Substanz finden sich weiterhin Gliazellen, darunter Astrozyten und Oligodendrozyten (wenn auch in geringerem Maße als in der weißen Substanz). Weitere Zelltypen der grauen Substanz sind unter anderem Endothelzellen und Zellen des Immunsystems.

5.5.2.2 Weiße Substanz

Die weiße Substanz, *substantia alba*, zeichnet sich durch die weitgehende Abwesenheit von neuronalen Perikaryen aus und besteht grundsätzlich aus den myelinisierten Axonen der Nervenzellen. Diese myelinisierten Axone bilden Faserbahnen, die sich unterteilen lassen in:

Projektionsbahnen mit auf- und absteigenden Informationen, Assoziationsbahnen mit Informationen innerhalb einer Hemisphäre und Kommissurenbahnen, Verbindungen in die kontralaterale Hemisphäre.

Im ZNS wird das Myelin durch die Oligodendrozyten gebildet, die histologisch die Mehrzahl der Zellen der weißen Substanz ausmachen. Oligodendrozyten sind kompakter als Astrozyten, mit einem rundlichen Kern und kleinem Zytoplasmasaum. Oligodendrozyten haben einen Durchmesser von 6-8 µm. Auch in der weißen Substanz finden sich unter anderem Astrozyten, Mikrogliazellen, Endothelzellen sowie Lymphozyten und Makrophagen.

5.5.2.3 Gliale Matrix

Der gliale Faserfilz besteht im Wesentlichen aus den Fortsätzen der Zellen des ZNS. Dazu zählen die neuronalen Axone und Dendriten sowie die synaptischen Verbindungen, aber auch die Gliazellfortsätze.

Neoplastische Gliazellen, insbesondere Astrozyten, haben im Gegensatz zu ihrer physiologischen Variante häufig verplumpte und auch insgesamt weniger Fortsätze. Dies hat zur Folge, dass ein astrozytärer Tumor auch häufig mit einer Veränderung der durch ihn gebildeten glialen Matrix einhergeht: Mikroskopisch kann sich eine Vergröberung und/oder Rarefizierung der Matrix zeigen, zum Teil auch feinzystische Veränderungen oder eine Mikrovakuolisierung. Auch Oligodendrogliome können Veränderungen der glialen Matrix zeigen, dies ist jedoch insgesamt seltener.

5.5.2.4 Hyperzellularität

Das Verkommen einer erhöhten Zelldichte im ZNS spricht neben anderen Differenzialdiagnosen je nach Zellreihe für einen neoplastischen Prozess. Dabei ist das Maß der Zelldichte allein kein primärer Marker für Malignität: Zur Diagnose eines anaplastischen Astro- oder Oligodendroglioms oder gar Glioblastoms sind immer Kernatypien, eine erhöhte mitotische Aktivität und gegebenenfalls Nekrose, mikrovaskuläre Proliferation oder nach der WHO-Klassifikation von 2021 verschiedene molekulare Marker notwendig. Außerdem stellen sich die Infiltrationszonen selbst hochmaligner Tumore oft nur mit gering erhöhter Zelldichte dar und können bei nicht-repräsentativer Biopsie einen falschen Eindruck über die Zelldichte eines Tumors vermitteln. Trotzdem beginnt die Entwicklung einer Verdachtsdiagnose eines Tumors häufig mit dem Erkennen einer erhöhten Zelldichte im Präparat und soll daher ausgewertet werden.

5.5.2.5 Kernpleomorphie

Das Auftreten pleomorpher Kerne in einem glialen Tumor ist ein Zeichen für Malignität. Eine gewisse Pleomorphie ist auch bei reaktiven Veränderungen, zum Beispiel einer reaktiven astrozytären Gliose, vorzufinden, dort allerdings noch als gering einzuordnen. Unter

Kernatypien fasst man sowohl das Nebeneinander von Zellkernen sehr unterschiedlicher Größe als auch das Auftreten von zum Teil bizarr entrundeten Zellkernen und eine Hyperchromasie des Kerns zusammen.

5.5.2.6 Verstärktes Gefäßmuster

Tumore, auch gliale Tumore, induzieren eine Angiogenese, das Wachstum neuer Blutgefäße, um die Versorgung der Tumorzellen mit Sauerstoff und Nährstoffen sicherzustellen. Trigger wie Hypoxie führen über die Ausschüttung angiogener Faktoren zum Aussprossen neuer Gefäße, in der Folge kommt es zur Bildung glomeruloider Gefäßproliferationen oder Endothelproliferationen. Diese Kriterien führen bei einem astroglialen Tumor zur Gradierung als WHO Grad 4-Tumor. Das Fehlen einer solchen verstärkten Gefäßzeichnung schließt einen höher malignen Tumor nicht aus.

5.5.2.7 Mitosen

Histologisch erkennbare Mitosen stellen ein wichtiges Merkmal zur Unterscheidung zwischen niedrig malignem und hoch malignem Tumor dar. Eine gesteigerte mitotische Aktivität als Kriterium für Anaplasie führt bei Astrozytomen und Oligodendrogliomen zur Gradierung des Tumors im WHO Grad 3.

Histologisch sicher erkennbar sind Mitosen insbesondere bei ausgeprägter Pleomorphie nur bei der Darstellung von Chromatinfäden, ansonsten sind sie immunhistochemisch durch die Verwendung mitotischer Marker, beispielsweise Antikörper gegen Phosphohiston H3, nachweisbar.

5.5.2.8 Nekrose

Nekrosen gelten als sicheres Hinweiszeichen eines hochmalignen Tumors. Sie entstehen unter anderem bei schnellerer Proliferation des Tumors im Verhältnis zur Angioneogenese durch folgend mangelnde Versorgung des Tumors mit Sauerstoff und Nährstoffen. Nekrosezonen in oligodendroglialen Tumoren führen zur Diagnose eines Oligodendroglioms WHO Grad 3, während astrozytäre Tumore mit beim Vorkommen von Nekrosen als Glioblastome oder Astrozytome WHO Grad 4 bezeichnet werden. Das Vorkommen von Nekrosen im Tumor ist als prognostisch ungünstig zu werten, was sich in der Gradierung der WHO-Klassifikation in oben beschriebener Form widerspiegelt.

5.5.2.9 Mikroskopische Auswertung

Es erfolgte die Sichtung der Schnittpräparate am Mikroskop. Es wurde für jedes Präparat die in Tabelle 1 aufgeführten Merkmale untersucht.

Tabelle 1: Auswertungskriterien der Kryoschnitte und CLE-Aufnahmen

Graue Substanz	Ja	Nein		
Weiße Substanz	Ja	Nein		
Tumor	Ja	Nein		
Veränderungen der glialen Matrix	Ja	Nein		
Zelldichte	Normal	Gering	Mäßig	Ausgeprägt
Kernpleomorphie	Keine	Gering	Mäßig	Ausgeprägt
Verstärktes Gefäßmuster	Ja	Nein		
Mitose evident	Ja	Nein		
Nekrose	Ja	Nein		

5.5.3 Auswertung der CLE-Bilder

Nach systematischer Auswertung aller Proben erfolgte die Rückkehr zu den CLE-Bildern und die Auswertung, inwiefern die zuvor gewonnenen Eindrücke sich mit dem histologischen Goldstandard in Übereinstimmung bringen ließen.
Jedes Kriterium wurde analog zur histologischen Auswertung für jedes Präparat gesondert bewertet.

5.5.4 Statistische Auswertung

5.5.4.1 Tabellarische Aufarbeitung

Für jede Einzelprobe erfolgte ein Vergleich zwischen histologisch und CLE-bildlich erfassten Eigenschaften.
Für die statistische Auswertung wurden in den Kategorien Zelldichte und Kernpleomorphie die Kriterien Normal/Keine und Gering zu „Nein“ und Mäßig und Ausgeprägt zu „Ja“ zusammengefasst.
Alle Kriterien wurden mittels Microsoft Excel (Microsoft Excel für Mac, Version 16.16.15, Redmond, USA) erfasst und binär kodiert (siehe Tabelle 2).

Tabelle 2: Auswertungstabelle Kryoschnitt versus CLE-Bildgebung, binär kodiert

	Kryoschnitt	**CLE**
Graue Substanz	0/1	0/1
Weiße Substanz	0/1	0/1
Tumor	0/1	0/1
Veränderungen der glialen Matrix	0/1	0/1
Zelldichte	0/1	0/1
Kernpleomorphie	0/1	0/1
Verstärktes Gefäßmuster	0/1	0/1
Mitose evident	0/1	0/1
Nekrose	0/1	0/1

5.5.4.2 Vierfeldertafeln

Im Anschluss wurden mittels SPSS (IBM SPSS Statistics 25, Armonk, USA) Vierfeldertafeln erstellt und für die CLE-Bildgebung eine prozentuale Übereinstimmung mit dem histologischen Goldstandard, die Sensitivität, Spezifität sowie der positive und negative prädiktive Wert für jedes histologische Merkmal berechnet (Tabelle 3).

Tabelle 3: Vierfeldertafel Leseschema

		Kryoschnitt		
		1	**0**	**Gesamt**
CLE	**1**	a=richtig positiv	b=falsch positiv	positiv erkannt
	0	c=falsch negativ	d=richtig negativ	negativ erkannt
	Gesamt	tatsächlich positiv	tatsächlich negativ	Gesamtsumme

Die Genauigkeit bzw. prozentuale Übereinstimmung des CLE-Ergebnisses mit dem histologischen Goldstandard, d.h. der Anteil der richtig als positiv bzw. negativ erkannten Ereignisse von der Gesamtsumme, wurde wie folgt berechnet:

$$Genauigkeit = \frac{(a+d)}{(a+b+c+d)}$$

Die Sensitivität errechnet sich aus dem Quotienten aus richtig positiven und allen tatsächlich positiven Ereignissen. Die Sensitivität eines Tests ist unabhängig von der Prävalenz eines Ereignisses.

$$Sensitivität = \frac{a}{(a+c)}$$

Die Spezifität ist definiert als Quotient aus richtig negativen und allen tatsächlich negativen Ereignissen. Auch die Spezifität eines Tests ist unabhängig von der Prävalenz.

$$Spezifität = \frac{d}{(b+d)}$$

Der positive prädiktive Wert (PPW) wird mittels des Quotienten aus richtig positiven und allen als positiv erkannten Ereignissen berechnet. Der PPW ist abhängig von der Prävalenz.

$$PPW = \frac{a}{(a+b)}$$

Der negative prädiktive Wert (NPW) entspricht dem Quotienten aus richtig negativen Ereignissen und allen als negativ erkannten Ereignissen. Wie der PPW ist auch der NPW abhängig von der Prävalenz.

$$NPW = \frac{d}{(c+d)}$$

5.5.4.3 Exakter Test nach Fisher

Zur Überprüfung statistischer Abhängigkeit beziehungsweise Unabhängigkeit erfolgte der Exakte Test nach Fisher mittels SPSS. Dieser Test untersucht den Zusammenhang zwischen zwei dichotomen Variablen und erlaubt dabei kleinere Stichprobengrößen als der χ^2-Test.
Dabei lautet die Nullhypothese H0: Die Variablen sind unabhängig, es besteht kein signifikanter Unterschied.
Die Alternativhypothese H1 besagt: Die Variablen sind abhängig, es besteht ein signifikanter Unterschied.
Ein zweiseitiger p-Wert <0,05 wurde als signifikant gewertet und führte zur Ablehnung der Nullhypothese und damit zur Annahme eines signifikanten Unterschieds zwischen zwei Gruppen. Signifikante Ergebnisse wurden in dieser Arbeit mit Stern (*) markiert.

5.5.5 Deskription der seltenen histologischen Merkmale

In die Auswertung mit aufgenommen wurde das Vorkommen seltenerer histologischer Veränderungen in den histologischen Schnitten.

5.5.5.1 Mineralisationen

Mineralisationen entstehen durch die Ablagerung mineralischer Substanz (insbesondere Kalziumsalze) im Tumor. Mikroskopisch erscheinen Mineralisationen in der HE-Färbung als

dunkle, blau-violette Formationen variabler Größe. Unter den Gliomen neigen insbesondere Oligodendrogliome zur Mineralisation [129,140].

5.5.5.2 Gemistozyten

Gemistozyten sind plumpe, neoplastische Zellen mit deutlich eosinophilem Zytoplasma durch die Akkumulation von Intermediärfilament. Sie weisen histologisch betrachtet kurze, plumpe Fortsätze und einen randständigen Zellkern auf.

Nach aktuell gültiger WHO-Klassifikation von 2021 kann bei einem Anteil von mehr als 20 % gemistozytären Tumorzellen ein gemistozytäres Astrozytom diagnostiziert werden. Der Einfluss von Gemistozyten auf die Prognose durch gegebenenfalls schnelleren Progress eines Grad 2-Astrozytoms in malignere Formen wird diskutiert [89].

Eine Variante des Gemistozyts ist der Minigemistozyt, der vorwiegend in oligodendroglialen Tumoren vorkommt [76].

5.5.5.3 Apoptosen

Die Apoptose ist ein Schutzmechanismus des Körpers zur Entfernung geschädigter Zellen. Über verschiedene Signalkaskaden kann die Aktivierung von Caspasen induziert werden, welche wiederum zum Kondensieren des Chromatins, auch als Pyknose bezeichnet, und anschließender Fragmentierung der Desoxyribonukleinsäure sowie einer Zellschrumpfung führen. Die Zellorganellen liegen dicht gepackt im Zytoplasma.

In Gliomen entstehen Apoptosen einerseits durch tumoreigene Zellschädigung, beispielsweise durch Hypoxie bei starker Proliferation [130], können aber auch Therapiefolge sein [121].

In der HE-Färbung erschienen apoptotische Zellen mit stark eosinophilem Zytoplasma und einem hyperchromatischen, kondensierten, deutlich basophilen Kern.

5.5.5.4 Reaktive astrozytäre Gliose

Eine Aktivierung der Astrozyten findet bei Umgebungsreizen wie unter anderem Tumorinfiltration, Entzündung, Ischämie oder Trauma statt und umfasst sowohl eine Proliferation der astrozytären Zellreihe als auch eine Einlagerung von Stressproteinen, darunter beispielsweise saures Gliafaserprotein (GFAP), ins Zytoplasma. Diese Veränderungen lassen Astrozyten vor dem glialen Hintergrund in der HE-Färbung deutlich eosinophil hervortreten und machen die Zellkörper der Astrozyten vor dem glialen Faserfilz erst sichtbar. Reaktive Astrozyten behalten im Gegensatz zu gemistozytären Tumorzellen im Allgemeinen ihre sternförmige Struktur mit feinen Ausläufern bei.

5.5.5.5 Lymphozytäres Infiltrat

Reife Lymphozyten sind rundliche, kleine Zellen um 7 µm mit schmalem Zytoplasmasaum. Damit liegt ihr Durchmesser noch unter dem von Gliazellen.

5.5.5.6 Einblutungen

Einblutungen im Tumorgewebe können durch Manipulation am Gewebe oder spontan aufgrund der pathologischen, fragilen Tumorgefäße entstehen. Die histomorphologische Struktur einer Blutung ist abhängig vom Alter der Blutung und dem Resorptionsstadium und ist nicht immer sicher von Tumorgewebsnekrose zu unterscheiden.

5.5.5.7 Makrophagen

Schaumzellen sind lipidhaltige Makrophagen, die Gewebe ihrer Umgebung aufgenommen haben, im Hirn insbesondere lipidreiches Myelin. Die Bedeutung von Makrophagen in Gliomen ist nicht vollständig verstanden, sicher scheint: Tumorzellen und Makrophagen beeinflussen sich gegenseitig in Wachstum und Differenzierung [53].
Histologisch entsprechen Schaumzellen ihrem Namen: Durch die Aufnahme und Anreicherung von Lipiden im Zytoplasma weisen sie ein schaumig-blasiges Aussehen auf.

5.5.5.8 Riesenzellen

Riesenzellen entstehen im Allgemeinen bei Misslingen der Zellteilung während der Mitose: die Kernteilung wird vollzogen, die Zellteilung nicht. Genetische Veränderungen verhindern wohl zudem die Apoptose der Zelle. Histologisch zeigen sich mehrere Kernanschnitte im Zytoplasma, wobei die Kerne zum Teil bizarr entrundet scheinen.

5.5.5.9 Auswertung

Für jede Einzelprobe wurde das Auftreten dieser Strukturen anhand Tabelle 4 notiert.

Tabelle 4: Auswertungstabelle seltener histologischer Merkmale

	Kryoschnitt	**CLE**
Mineralisationen	0/1	[redacted]
Gemistozyten	0/1	
Apoptosen	0/1	
Reaktive astrozytäre Gliose	0/1	
Lymphozytäres Infiltrat	0/1	
Einblutungen	0/1	
Makrophagen	0/1	
Riesenzellen	0/1	

Es erfolgte für diese Merkmale eine reine Deskription ihres möglichen Erscheinungsbildes in der konfokalen Laserendomikroskopie. Aufgrund geringer Fallzahl wurde auf eine statistische Auswertung verzichtet.

5.5.6 Differenzierung zwischen Tumor und umgebendem Hirngewebe

Im nächsten Schritt wurde anhand der zuvor evaluierten Merkmale und Eigenschaften des Gewebes beurteilt, ob im vorliegenden Präparat sicher Tumor erkannt werden kann. Dazu wurden die Eindrücke aus Matrixveränderungen, Zellularität, Kernpleomorphie, Gefäßmuster und Nekrose zusammengefasst und dem Auftreten von grauer und weißer Substanz gegenübergestellt.
Hierfür wurde erneut zuerst eine Vierfeldertafel erstellt und die Genauigkeit, Sensitivität, Spezifität sowie positiver prädiktiver Wert (PPW) und negativer prädiktiver Wert (NPW) errechnet. Im Anschluss daran wurden mithilfe des Exakten Tests nach Fisher alle histologischen Merkmale auf signifikant unterschiedliche Ausprägung in Tumor und Normalgewebe untersucht. Ein zweiseitiger p-Wert $<0,05$ wurde als signifikant gewertet.

5.5.7 Differenzierung zwischen astro- und oligodendroglialen Tumoren

Astrogliale Tumore definieren sich über das Vorkommen neoplastischer Astrozyten, Oligodendrogliome gehen definitionsgemäß von der Oligodendroglia des ZNS aus.
Für jede Zellreihe wurde erneut eine Vierfeldertafel erstellt und sowohl Genauigkeit, Sensitivität, Spezifität und positiver und negativer prädiktiver Wert errechnet und der Unterschied der Darstellung der histomorphologischen Kriterien mittels CLE in astro- und oligodendroglialen Tumoren mithilfe des Exakten Tests nach Fisher berechnet. Ein zweiseitiger p-Wert $<0,05$ wurde als signifikant gewertet.

5.5.8 Differenzierung zwischen niedrig- und höhermalignen Gliomen

Die Unterteilung in WHO Grade hat wie zuvor beschrieben (siehe Kapitel 3.1.1) prognostischen Wert. Daher werden Gliome der WHO Grade 1 und 2 auch als low-grade Gliome oder Gliome niedrigen Malignitätsgrades bezeichnet. Sie weisen definitionsgemäß unter anderem keine deutliche proliferative Aktivität oder Nekrosen auf.
Gliome können nicht scharf vom Hirngewebe abgegrenzt werden, und insbesondere niedrigmaligne Gliome weisen nicht selten nur eine gering erhöhte Zellzahl und Kernpleomorphie auf, was die Diagnose erschweren kann. Es stellt sich daher die Frage, ob für niedrig- und höhermaligne Gliome unterschiedliche Genauigkeiten, Sensitivitäten et cetera berechnet werden können.

Es erfolgte wie zuvor beschrieben das Erstellen einer Vierfeldertafel und die Berechnung der bereits benannten Werte (siehe Kapitel 5.5.4.2). Mithilfe des Exakten Test nach Fisher wurde unter oben genannten Bedingungen berechnet, inwiefern sich niedrig- und höhergradige Gliome in der Visualisierung der histologischen Kriterien mittels CLE unterscheiden.

6 Ergebnisse

6.1 Patientenkollektiv und Tumormaterial

In die vorliegende Studie wurden 36 Patienten eingeschlossen, das verwendete Tumormaterial wurde in insgesamt 38 Eingriffen entnommen. Insgesamt wurden 125 Hirntumorproben gewonnen (Tabelle 5). Die durchschnittliche Anzahl an Proben pro Eingriff betrug 3,29 (Range: 1-7). Insgesamt wurden 4247 konfokale Aufnahmen gesichert, die durchschnittliche Anzahl an Aufnahmen pro Probe betrug damit 33,98 (Range: 4-80).
21 Patienten waren männlich, 15 weiblich. Das mittlere Alter betrug 55,0 Jahre. Das schriftliche Einverständnis aller Patienten zur Operation und zur Teilnahme an der Studie lag vor.

Tabelle 5: Übersicht über das Patientenkollektiv und Tumormaterial

Geschlecht (n=36)		
Männlich	21 (58,3 %)	
Weiblich	15 (41,7 %)	
Alter in Jahren (n=36)		
Mittleres Alter in Jahren (Arith. Mittelwert)	55,0	
Schnellschnittdiagnose (n=38)		
Glialer Tumor	37 (97,4 %)	
Tumornekrose	1 (2,6 %)	
Endgültige Histologie (n=38)		**Probenzahl (n=125)**
Astrozytärer Tumor	30 (78,9 %)	102
Pilomyxoides Astrozytom (nicht gradiert)	*1*	*3*
Subependymales Riesenzell-Astrozytom WHO Grad 1	*1*	*2*
Gangliogliom WHO Grad 1	*1*	*3*
Astrozytom WHO Grad 2	*5*	*20*
Astrozytom WHO Grad 3	*7*	*21*
Astrozytom WHO Grad 4 (Nachweis einer IDH-Mutation)	*2*	*8*
Glioblastom WHO Grad 4 (kein Nachweis einer IDH-Mutation)	*13*	*45*
Oligodendroglialer Tumor	8 (21,1 %)	23
Oligodendrogliom WHO Grad 2	*5*	*14*
Oligodendrogliom WHO Grad 3	*3*	*9*

6.2 Histologische Merkmale

Im folgenden Abschnitt erfolgt die Deskription und Auswertung der konfokalen Bilder hinsichtlich Zellularität, Kernpleomorphie, Matrixveränderungen, Gefäßmuster, mitotischer Aktivität und dem Vorkommen von Nekrosezonen, außerdem wird das Erscheinungsbild grauer und weißer Substanz beschrieben.

6.2.1 Graue Substanz

In der CLE-Diagnostik stellte sich die graue Substanz überwiegend geradezu geometrisch organisiert dar. Es ließen sich signalintensive, gerichtete, parallel verlaufende Bündel im Durchmesser von ca. 5 µm bis zu ca. 20 µm darstellen, sowie zum Teil orthogonal, zum Teil schräg dazu verlaufende Fasern, die weniger zusammengelagert erschienen.
Dies entsprach, wie in Kapitel 5.5.2.1 beschrieben, im Wesentlichen der Organisation des Kortex, wo das Axon eines Neurons senkrecht zur Hirnoberfläche unmyelinisiert in die darunterliegende weiße Substanz zieht und die Dendriten synaptische Verbindungen zu anderen Neuronen herstellen. Abbildung 6 zeigt dieses geometrische Muster im Vergleich zum histologischen Korrelat.

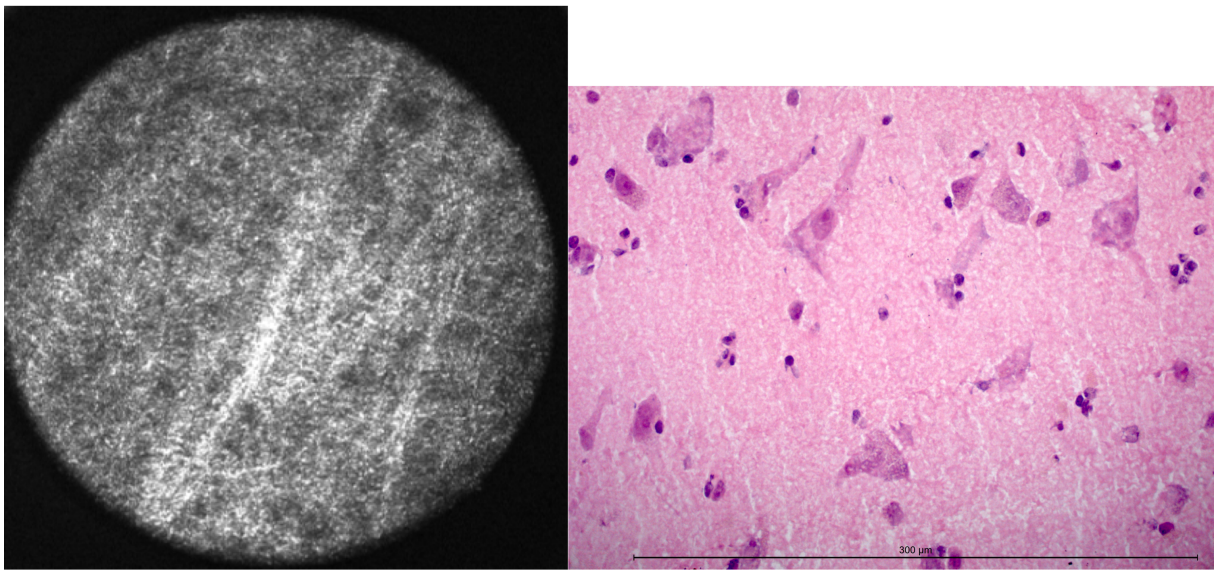

Abbildung 6: Kortikale graue Substanz, CLE-Aufnahme und Kryoschnitt.
Links: CLE-Aufnahme. Der Durchmesser des konfokalen Bildes beträgt 300 µm. Rechts: Kryoschnitt (HE-Färbung), 40fache Vergrößerung des Objektivs. Die Länge des Messbalkens beträgt 300 µm.

In vielen festgehaltenen Bildern (z.B. Abbildung 7) ließ sich dieses gerichtete Muster nicht erkennen, lediglich ungerichtete Faserstrukturen. Zur Darstellung dieser gerichteten Faserbündel ist jedoch die Ausrichtung des konfokalen Laserendomikroskops zum Hirn entscheidend. Wird das Gewebe nicht senkrecht zur Ausrichtung der Axone im Kortex getroffen, können diese selbstverständlich mithilfe eines Schnittbildverfahrens auch nicht in ihrem Verlauf dargestellt werden.

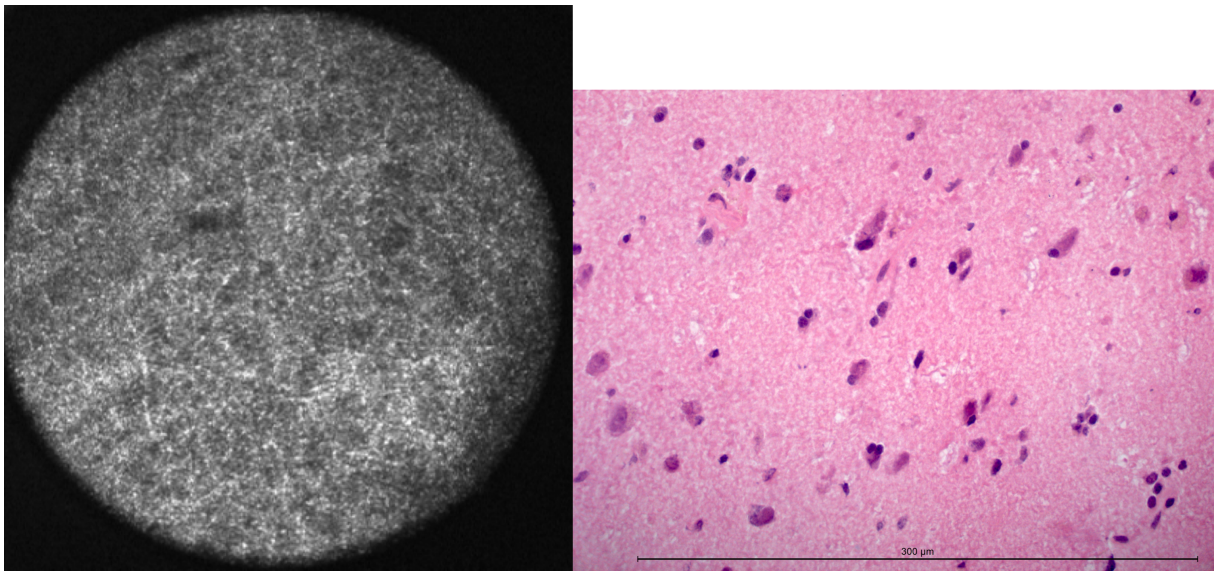

Abbildung 7: Kortikale graue Substanz. CLE-Aufnahme und Kryoschnitt.
Links: CLE-Aufnahme. Der Durchmesser des konfokalen Bildes beträgt 300 µm. Rechts: Kryoschnitt (HE-Färbung), 40fache Vergrößerung des Objektivs. Die Länge des Messbalkens beträgt 300 µm.

Wie zuvor beschrieben, zeichnet sich die graue Substanz durch das Vorkommen von Neuronen aus.

Mittels konfokaler Laserendomikroskopie ließen sich in der grauen Substanz regelmäßig rundliche Strukturen im Durchmesser zwischen 10 µm und 30 µm abgrenzen, die sich dunkler als die sie umgebende gliale Matrix darstellten (vgl. Abbildung 8). Diese Strukturen, welche der grauen Substanz bei normaler Zellzahl eine gewisse Variabilität verliehen, wurden als Anschnitte neuronaler Somata gewertet.

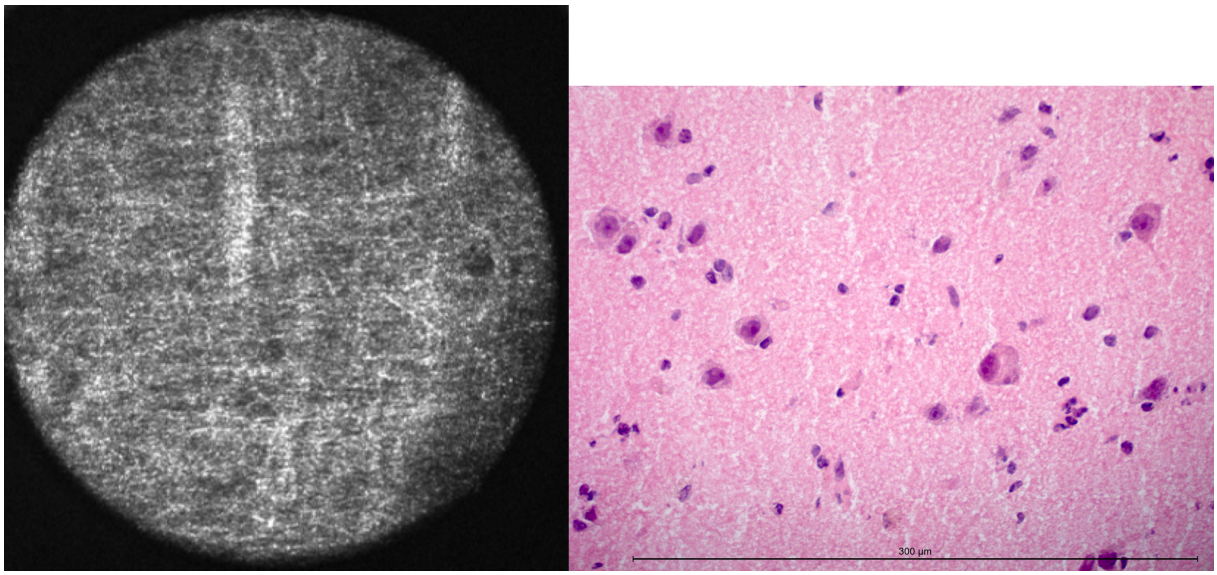

Abbildung 8: Kortikale graue Substanz, CLE-Aufnahme und Kryoschnitt.
Links: CLE-Aufnahme. Der Durchmesser des konfokalen Bildes beträgt 300 µm. Rechts: Kryoschnitt (HE-Färbung), 40fache Vergrößerung des Objektivs. Die Länge des Messbalkens beträgt 300 µm.

Für die Auswertung aller Proben histologisch sowie mittels CLE ergaben sich die in Tabelle 6 aufgeführten Ergebnisse:
Insgesamt zeigte sich in 29 (23,2 %) der 125 auswertbaren Präparate im Kryoschnitt graue Substanz. Ausschließlich graue Substanz zeigten 5 der 29 Präparate, 10 der 29 Präparate graue und weiße Substanz, in 10 der 24 Präparaten fand sich graue Substanz und Tumor, und in 4 Präparaten graue und weiße Substanz sowie Tumor.
CLE-bildlich wurde in 30 Präparaten graue Substanz erkannt.
Dadurch ergaben sich 23 richtig positive und 89 richtig negative Zuordnungen. Es ergaben sich allerdings auch 6 falsch negative sowie 7 falsch positive Ereignisse.
Es errechnete sich somit eine Genauigkeit von 94,44 % für das Erkennen von grauer Substanz, eine Sensitivität von 79,31 %, eine Spezifität von 92,71 %, ein positiver prädiktiver Wert von 76,67 % und ein negativer prädiktiver Wert von 93,68 %.

Tabelle 6: Vierfeldertafel graue Substanz

		Kryoschnitt		
		1	**0**	**Gesamt**
CLE	**1**	23	7	30
	0	6	89	95
	Gesamt	29	96	125

Genauigkeit	**Sensitivität**	**Spezifität**	**PPW**	**NPW**
94,44 %	79,31 %	92,71 %	76,67 %	93,68 %

6.2.2 Weiße Substanz

In der CLE-Bildgebung erschien die weiße Substanz insgesamt diffuser und homogener in ihrem Erscheinungsbild als die graue Substanz, bei gleichzeitig verhältnismäßig hoher Signalintensität. Es ließen sich immer wieder angedeutet gerichtete Faserzüge darstellen, die allerdings weniger geometrisch sortiert und dichter gepackt erschienen (vgl. Abbildung 9).
Auch hier ist der Anschnitt des Gewebes mit dem konfokalen Laserendomikroskop von Bedeutung für die Darstellbarkeit dieser geordneten Faserzüge (vgl. Abbildung 10). Im Vergleich zur grauen Substanz ist zudem ein Effekt des Myelins auf das CLE-Bild zu erwarten. Insgesamt stellte sich die weiße Substanz homogener und im Ganzen signalintensiver als die graue Substanz dar.

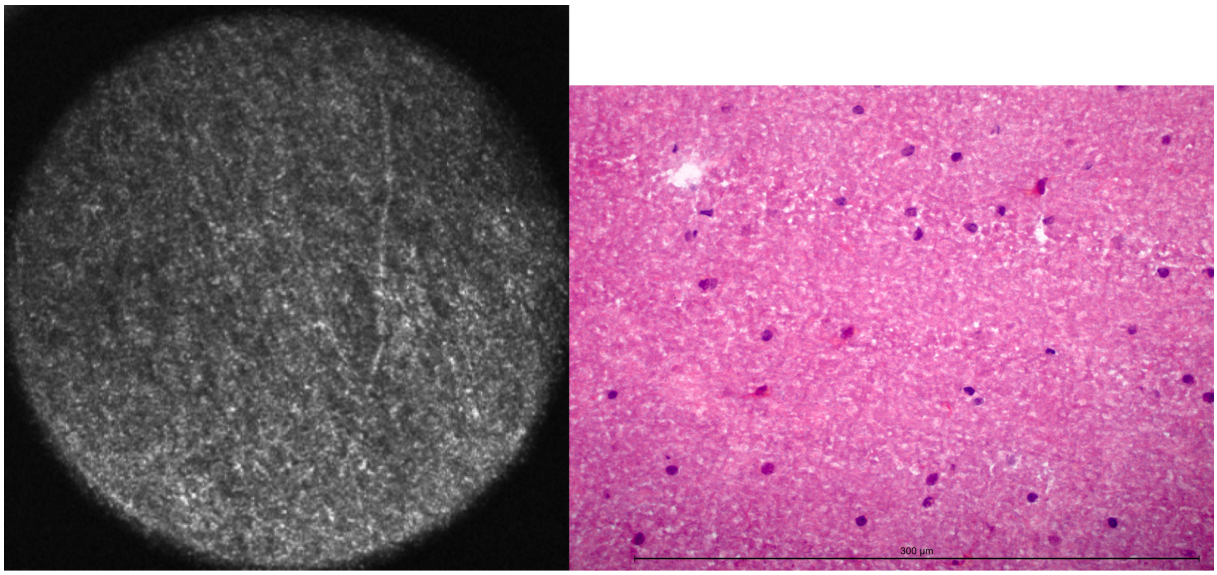

Abbildung 9: Weiße Substanz, CLE-Aufnahme und Kryoschnitt.
Links: CLE-Aufnahme. Der Durchmesser des konfokalen Bildes beträgt 300 µm. Rechts: Kryoschnitt (HE-Färbung), 40fache Vergrößerung des Objektivs. Die Länge des Messbalkens beträgt 300 µm.

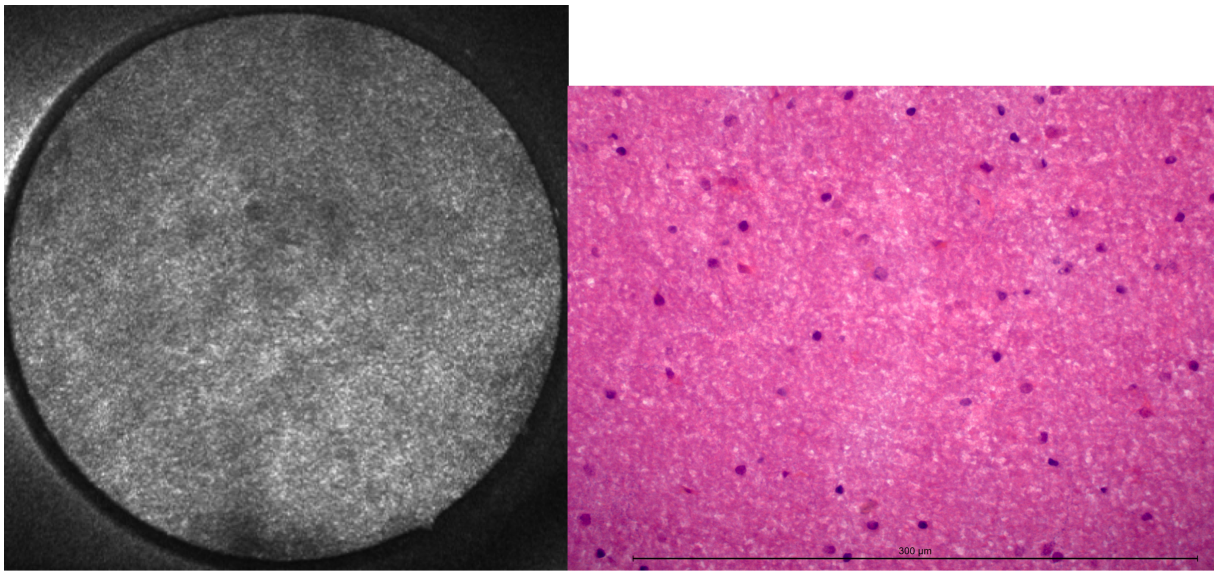

Abbildung 10: Weiße Substanz, CLE-Aufnahme und Kryoschnitt.
Links: CLE-Aufnahme. Der Durchmesser des konfokalen Bildes beträgt 300 µm. Rechts: Kryoschnitt (HE-Färbung), 40fache Vergrößerung des Objektivs. Die Länge des Messbalkens beträgt 300 µm.

In der CLE-Bildgebung ließen sich in der weißen Substanz auch immer wieder rundliche Strukturen erkennen (vgl. Abbildung 11), welche in Größe und Form Oligodendrozyten entsprechen können. Eine sichere Abgrenzung von der sie umgebenden glialen Matrix oder Quantifizierung auf das Gesichtsfeld des CLE erschien jedoch nicht möglich. Auch eine Abgrenzbarkeit zu Astrozyten oder anderen Zellarten wie Mikroglia oder Lymphozyten war nicht gegeben.

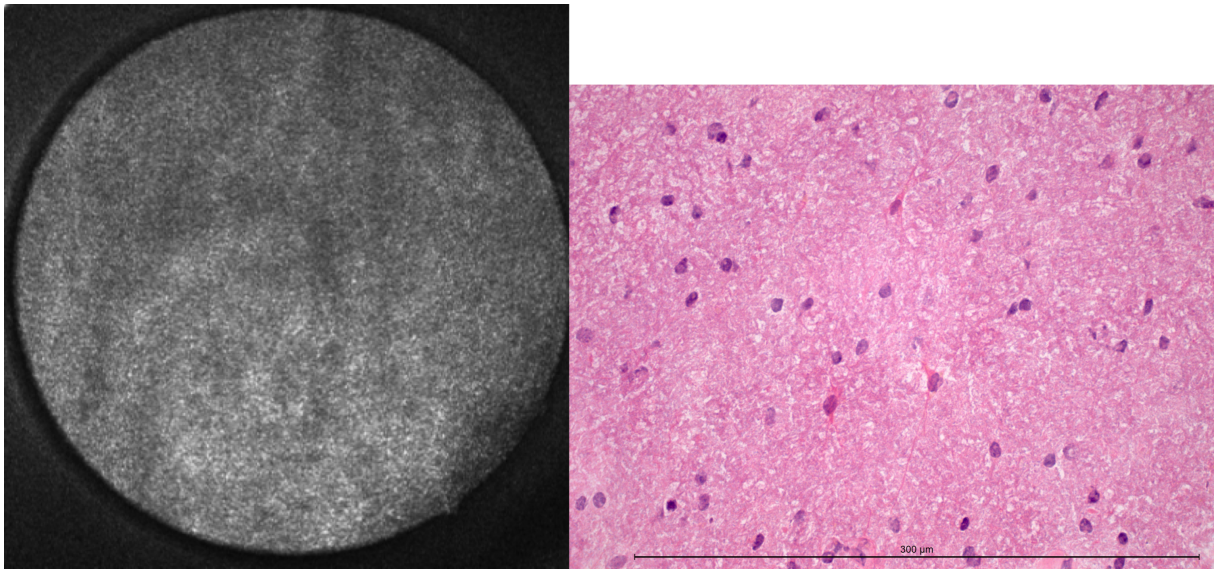

Abbildung 11: Weiße Substanz, CLE-Aufnahme und Kryoschnitt.
Links: CLE-Aufnahme. Der Durchmesser des konfokalen Bildes beträgt 300 µm. Rechts: Kryoschnitt (HE-Färbung), 40fache Vergrößerung des Objektivs. Die Länge des Messbalkens beträgt 300 µm.

Eine Auswertung aller Einzelproben auf das Vorhandensein und Erkennen von Proben mit ausschließlich weißer Substanz oder Anteilen weißer Substanz ergab die in Tabelle 7 aufgeführten Ergebnisse:
Lichtmikroskopisch wurde in 28 der 125 (22,4 %) Gefrierschnitte weiße Substanz identifiziert. Darunter fallen 7 Präparate mit ausschließlich weißer Substanz, 10 Präparate mit weißer und grauer Substanz, 7 Präparate mit weißer Substanz und Tumor und 4 Präparate mit weißer und grauer Substanz sowie Tumor.
Mithilfe des konfokalen Laserendoskops wurde 30 der 125 Proben weiße Substanz zugeordnet. Dabei ergaben sich 103 richtige Zuordnungen und somit eine Genauigkeit von 88,8 %. Darunter waren 22 richtig positive und 89 richtig negative Ereignisse. Es zeigten sich 8 falsch positive und 6 falsch negative Ereignisse. Dies ergab für die Sensitivität einen Wert von 84,62 %, die Spezifität betrug 91,75 %, der positive Vorhersagewert 73,33 % und der negative Vorhersagewert 93,68 %.

Tabelle 7: Vierfeldertafel weiße Substanz

		Kryoschnitt		
		1	**0**	**Gesamt**
CLE	**1**	22	8	30
	0	6	89	95
	Gesamt	28	97	125

Genauigkeit	Sensitivität	Spezifität	PPW	NPW
88,8 %	84,62 %	91,75 %	73,33 %	93,68 %

6.2.3 Gliale Matrix

Physiologisch ist der gliale Faserfilz zart und feinverästelt, dabei gleichzeitig aber relativ kompakt ohne Auflockerungen. Wie zuvor für die graue und weiße Substanz beschrieben, sollte sich die gliale Matrix im Gesunden also überwiegend mit verzweigten Axonen und Dendriten, feinen Gliazellfortsätzen beziehungsweise dicht gepackten Faserzügen darstellen (vgl. Abbildung 12).

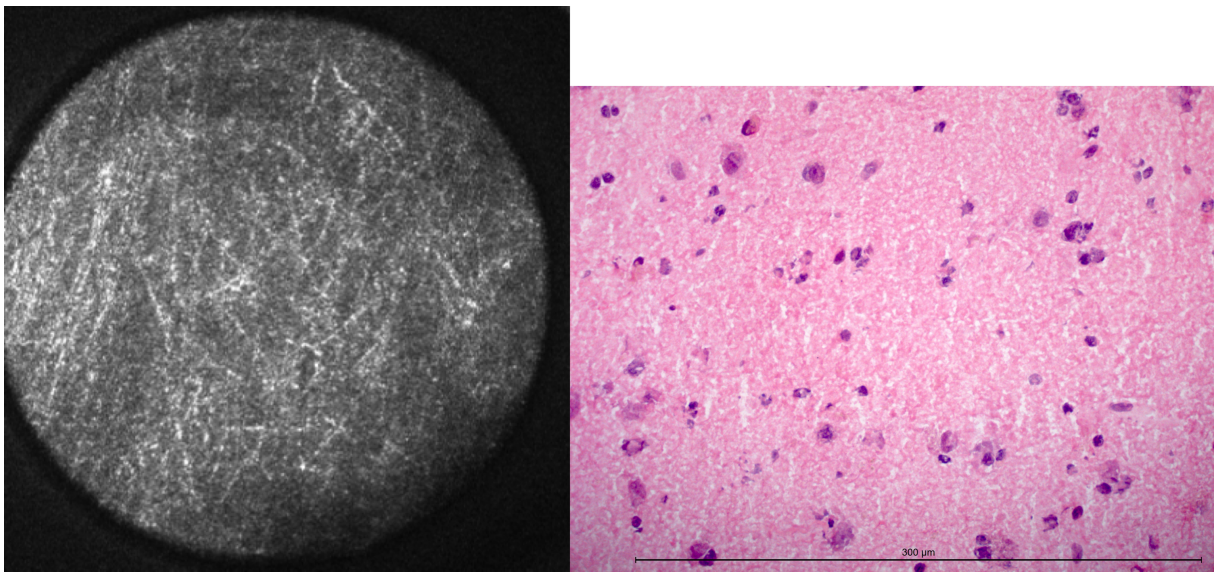

Abbildung 12: Kortikale graue Substanz mit gering erhöhter Zelldichte und Kernpleomorphie, ohne Veränderung der glialen Matrix, CLE-Aufnahme und Kryoschnitt.
Links: CLE-Aufnahme. Der Durchmesser des konfokalen Bildes beträgt 300 µm. Rechts: Kryoschnitt (HE-Färbung), 40fache Vergrößerung des Objektivs. Die Länge des Messbalkens beträgt 300 µm.

Oligodendrogliome weisen häufig keine bis zumindest nur geringe Matrixveränderungen auf. Dies zeigt sich gut an folgendem Beispiel: Die Tumorprobe eines Patienten mit Oligodendrogliom WHO Grad 2 wies keine Rarefizierung oder Mikrovakuolisierung der Tumormatrix auf. Dies stellte sich gut in der CLE-Bildgebung dar, wo ein homogener

Hintergrund mit hervortretenden Fasern ohne deutliche Organisation entsprechend weißer Substanz zur Darstellung kamen (Abbildung 13).

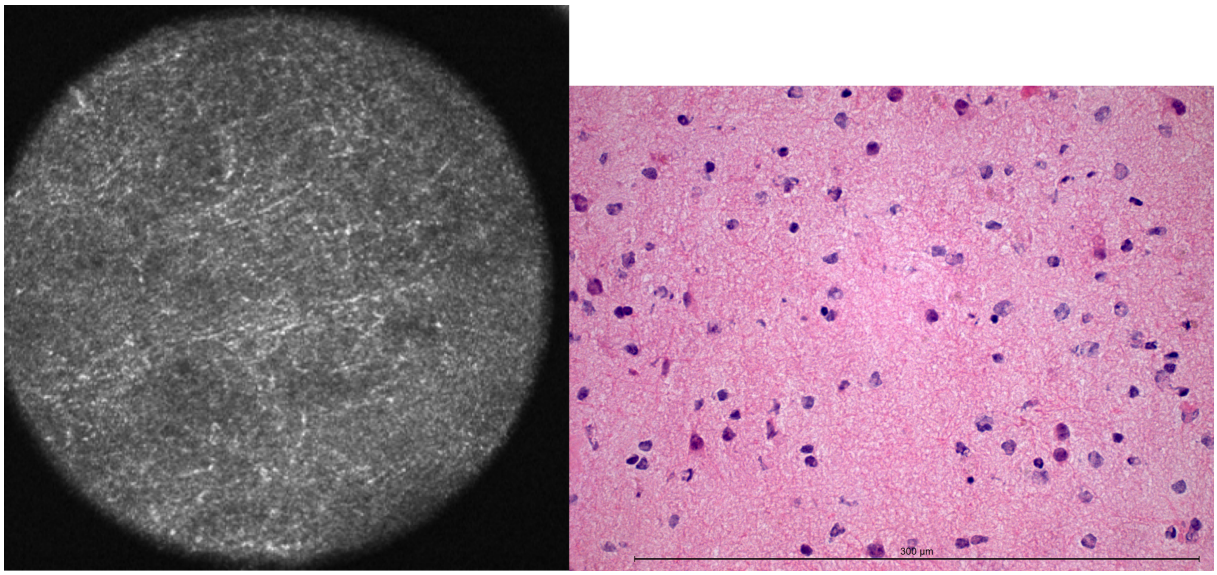

Abbildung 13: Oligodendrogliom WHO Grad 2 mit gering erhöhter Zelldichte und Kernpleomorphie, ohne Veränderung der glialen Matrix, CLE-Aufnahme und Kryoschnitt.
Links: CLE-Aufnahme. Der Durchmesser des konfokalen Bildes beträgt 300µm. Rechts: Kryoschnitt (HE-Färbung), 40fache Vergrößerung des Objektivs. Die Länge des Messbalkens beträgt 300µm.

Auch das folgende Beispiel eines anaplastischen Astrozytoms WHO Grad 3 (Abbildung 14) zeigte maximal geringe Matrixveränderungen. Histologisch stellte sich ein kompakter Faserfilz dar mit zum Teil in der HE-Färbung deutlich eosinophil hervortretenden Astrozytenfortsätzen. Eine ausgeprägte Rarefizierung oder Mikrovakuolisierung kamen jedoch auch hier nicht zur Darstellung. Dementsprechend zeigte auch die CLE-Bildgebung noch eine deutliche Faserzeichnung, wenn auch durch die erhöhte Zelldichte zum Teil unterbrochen.

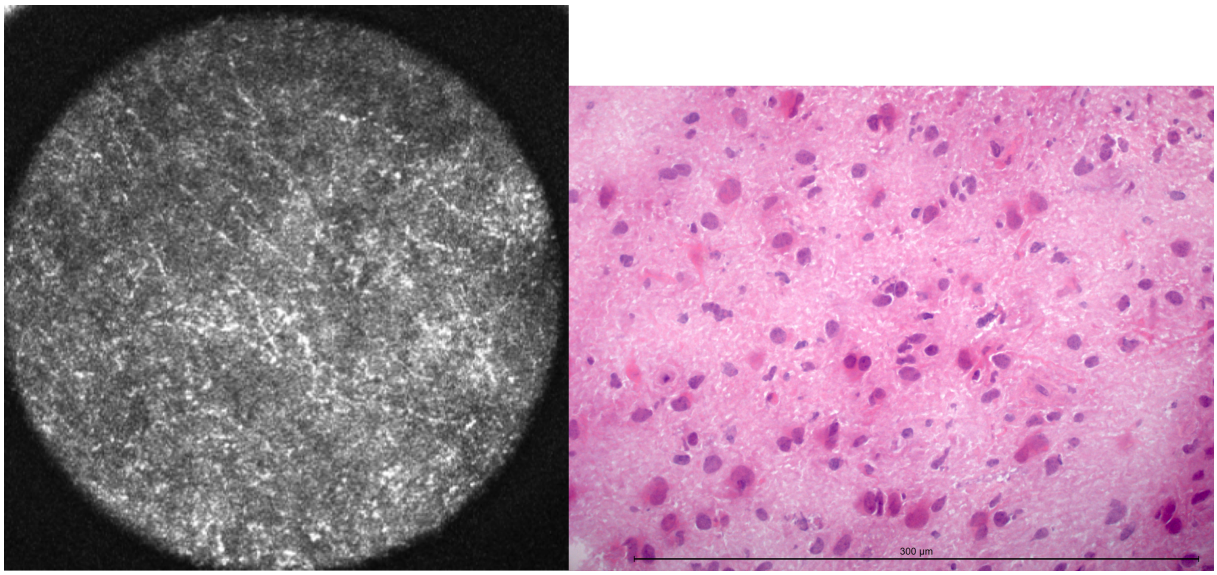

Abbildung 14: Astrozytom WHO Grad 3 mit mäßig erhöhter Zelldichte und mäßiger Kernpleomorphie ohne deutliche Rarefizierung oder Mikrovakuolisierung der glialen Matrix. CLE-Aufnahme und Kryoschnitt.
Links: CLE-Aufnahme. Der Durchmesser des konfokalen Bildes beträgt 300 µm. Rechts: Kryoschnitt (HE-Färbung), 40fache Vergrößerung des Objektivs. Die Länge des Messbalkens beträgt 300 µm.

Immer noch insgesamt geringe Veränderungen der glialen Matrix wies die Probe eines Oligodendroglioms WHO Grad 3 auf (Abbildung 15): Histologisch ließ sich allenfalls eine sehr dezente Rarefizierung der Matrix darstellen. Das CLE-Korrelat zeigte auch hier noch einen deutlich glialen Hintergrund mit in Zügen oder verzweigt verlaufenden Fasern.

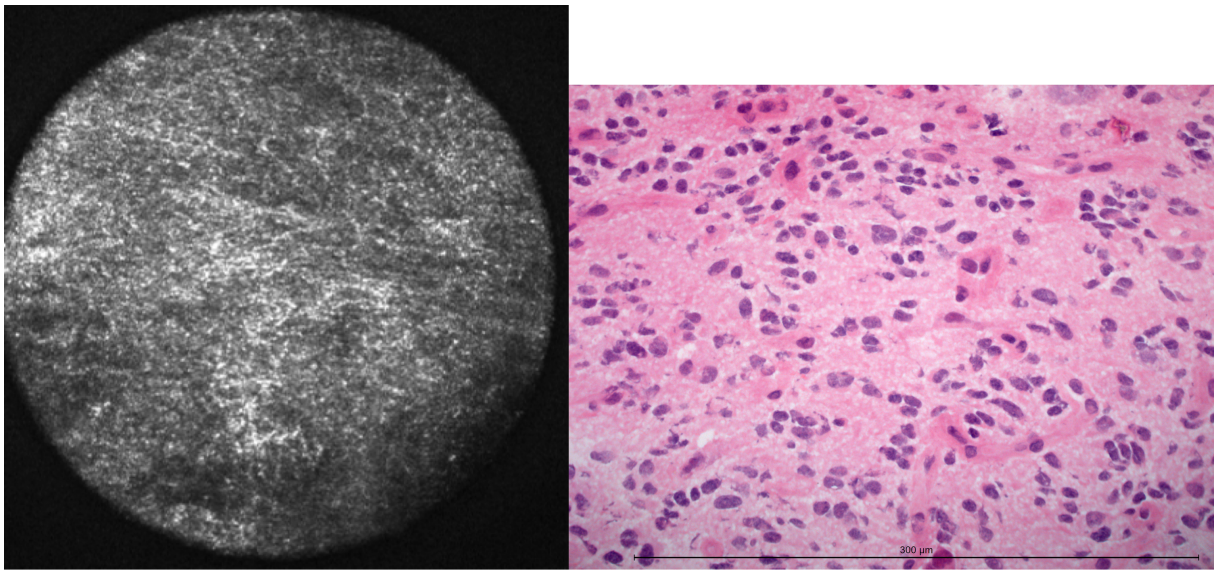

Abbildung 15: Oligodendrogliom WHO Grad 3 mit deutlich erhöhter Zelldichte und mäßiger Kernpleomorphie ohne ausgeprägte Veränderungen der glialen Matrix, CLE-Aufnahme und Kryoschnitt.
Links: CLE-Aufnahme. Der Durchmesser des konfokalen Bildes beträgt 300 µm. Rechts: Kryoschnitt (HE-Färbung), 40fache Vergrößerung des Objektivs. Die Länge des Messbalkens beträgt 300 µm.

Nachweisbare Matrixveränderungen stellten sich in den folgenden Beispielen zweier Glioblastome WHO Grad 4 dar. Abbildung 16 zeigt eine ausgeprägte Rarefizierung der Matrix mit feinzystischer Auflockerung, Abbildung 17 ebenfalls eine deutliche Rarefizierung mit

verplumpten und verminderten Astrozytenfortsätzen. CLE-bildlich zeigte sich in beiden Beispielen eine nur noch abschnittsweise erkennbare Faserstruktur, mit zu wenig abgrenzbaren Fasern im Vergleich zum Gesunden und insgesamt auch verkürzten und abbrechenden Faserverläufen. Die Einordnung beider CLE-Bilder als gliale Tumore war durch die Unterbrechung des glialen Fasermusters erschwert.

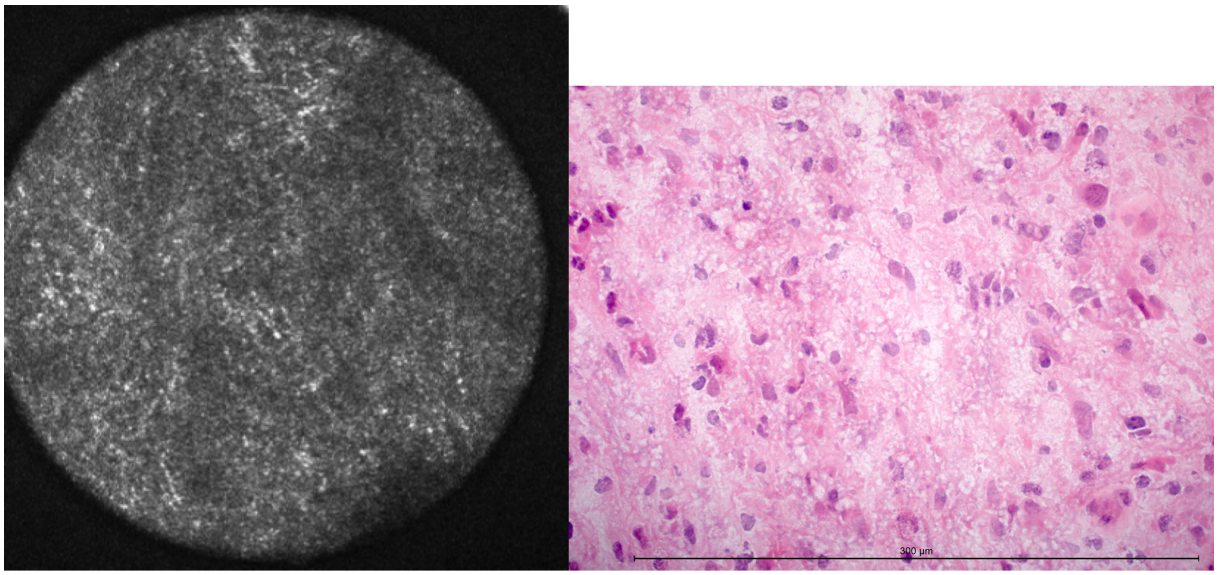

Abbildung 16: Glioblastom mit mäßig erhöhter Zelldichte und deutlicher Kernpleomorphie sowie Rarefizierung der glialen Matrix mit feinzystischer Auflockerung, CLE-Aufnahme und Kryoschnitt.
Links: CLE-Aufnahme. Der Durchmesser des konfokalen Bildes beträgt 300 µm. Rechts: Kryoschnitt (HE-Färbung), 40fache Vergrößerung des Objektivs. Die Länge des Messbalkens beträgt 300 µm.

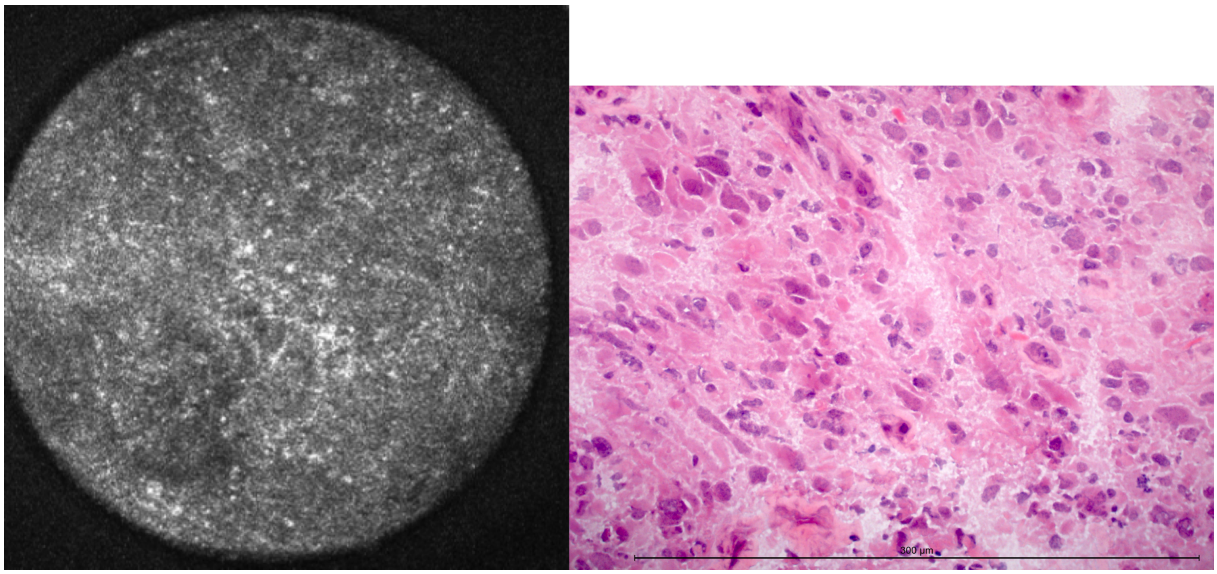

Abbildung 17: Glioblastom mit deutlich erhöhter Zelldichte und ausgeprägter Kernpleomorphie, die gliale Matrix ist rarefiziert bei deutlicher Verplumpung und Verminderung der Astrozytenfortsätze, CLE-Aufnahme und Kryoschnitt.
Links: CLE-Aufnahme. Der Durchmesser des konfokalen Bildes beträgt 300 µm. Rechts: Kryoschnitt (HE-Färbung), 40fache Vergrößerung des Objektivs. Die Länge des Messbalkens beträgt 300 µm.

In den nachfolgenden Beispielen, jeweils Glioblastome WHO Grad 4 (Abbildung 18 und Abbildung 19) zeigte sich eine extreme Verminderung der glialen Matrix mit zystischer Auflockerung. Die Tumorzellen zeigten im Gefrierschnitt nur noch schmale Zytoplasmasäume und ihre Fortsätze waren verplumpt bis nicht mehr vorhanden. Die Matrix war zystisch durchsetzt. In der CLE-Bildgebung stellten sich hier keine Faserstrukturen mehr dar. Die CLE-Bilder erschienen insgesamt diffus fleckig und ohne erkennbare Organisation oder Struktur. Mittels CLE war kein gliales Gerüst mehr erkennbar.

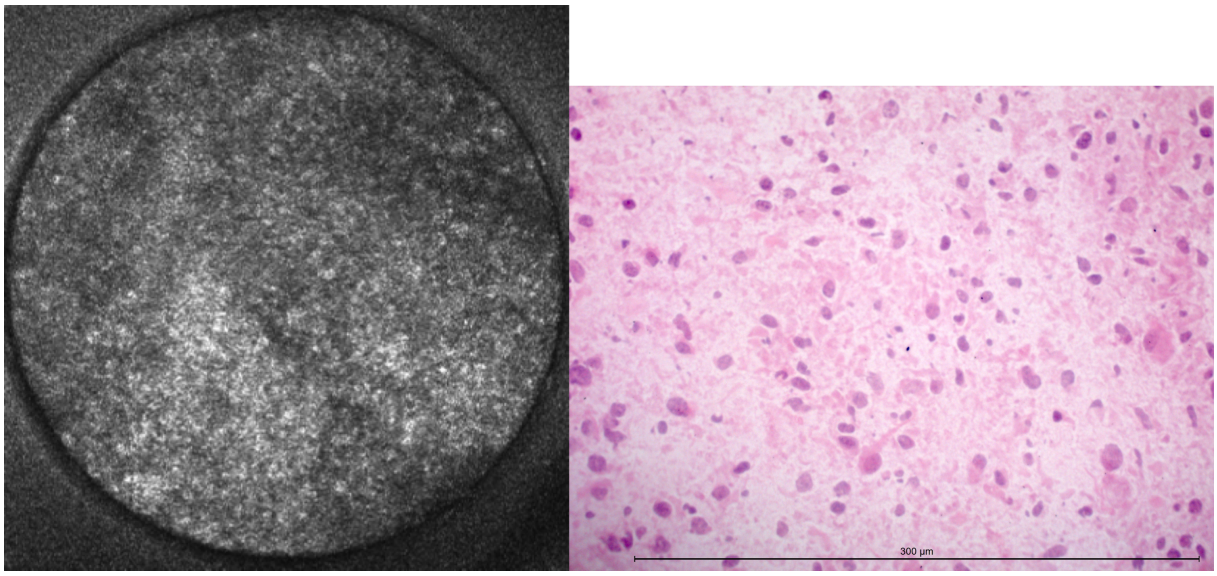

Abbildung 18: Glioblastom mit mäßig erhöhter Zelldichte und ausgeprägter Kernpleomorphie, die gliale Matrix weist eine ausgeprägte Rarefizierung und Mikrovakuolisierung auf, CLE-Aufnahme und Kryoschnitt.
Links: CLE-Aufnahme. Der Durchmesser des konfokalen Bildes beträgt 300 µm. Rechts: Kryoschnitt (HE-Färbung), 40fache Vergrößerung des Objektivs. Die Länge des Messbalkens beträgt 300 µm.

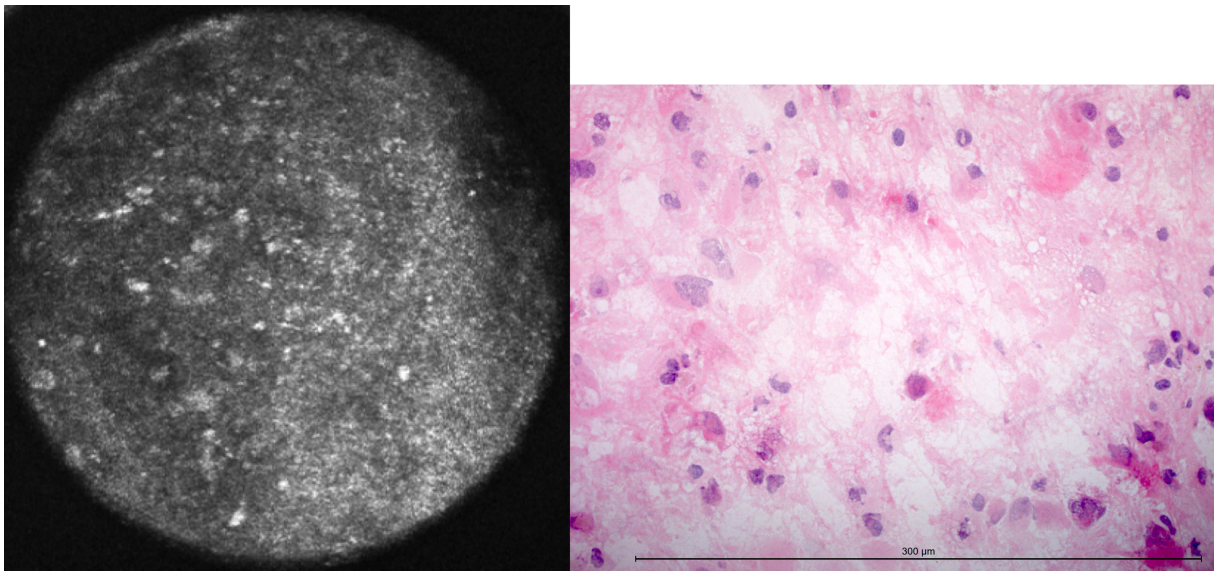

Abbildung 19: Glioblastom mit mäßig erhöhter Zelldichte und Kernpleomorphie, die gliale Matrix ist stark rarefiziert bei ausgeprägter Verplumpung und Verminderung der Astrozytenfortsätze, CLE-Aufnahme und Kryoschnitt.
Links: CLE-Aufnahme. Der Durchmesser des konfokalen Bildes beträgt 300 µm. Rechts: Kryoschnitt (HE-Färbung), 40fache Vergrößerung des Objektivs. Die Länge des Messbalkens beträgt 300 µm.

Zusammenfassend kann interpretiert werden, dass sich Veränderungen der glialen Matrix als Verminderung bis Verlust der glialen Faserzeichnung darstellten.

Die Auswertung aller histologischer Schnitte und CLE-Bilder auf das Erkennen der beschriebenen Merkmale ergab folgend in Tabelle 8 aufgeführten Ergebnisse:
Eine deutliche Veränderung der glialen Matrix im Sinne einer Rarefizierung, ausgeprägten Vergröberung oder Mikrovakuolisierung wurde histologisch für 44 der 122 auswertbaren Schnitte beschrieben. 3 Schnitte waren aufgrund unzureichender Matrixfärbung nicht auswertbar. Damit wiesen 78 Proben keine im Kryoschnitt identifizierbare, deutliche Matrixveränderung auf.
Mittels CLE wurden 65 der 122 (53,28 %) ausgewerteten Proben eine Matrixveränderung attributiert. Es ergaben sich somit 40 richtig positive, 54 richtig negative, 25 falsch positive und 4 falsch negative Ereignisse. Damit erreichte das CLE in vorliegender Studie für Matrixveränderungen eine Genauigkeit von 73,98 %, eine Sensitivität von 90,91 % bei einer wesentlich geringeren Spezifität von 64,56 %. Der positive Vorhersagewert betrug lediglich 58,82 %, der negative Vorhersagewert hingegen 92,73 %.

Tabelle 8: Vierfeldertafel Veränderungen der glialen Matrix

		Kryoschnitt		
		1	**0**	**Gesamt**
CLE	**1**	40	25	65
	0	4	54	58
	Gesamt	44	78	122

Genauigkeit	Sensitivität	Spezifität	PPW	NPW
73,98 %	90,91 %	64,56 %	58,82 %	92,73 %

6.2.4 Erhöhte Zelldichte

Wie zuvor beschrieben besteht die weiße Substanz vorwiegend aus myelinisierten Axonen, die vorherrschende Zelle der weißen Substanz ist der Oligodendrozyt: Abbildung 20 zeigt weiße Substanz mit normaler Zellzahl. Die CLE-Bildgebung entsprach der normalen weißen Substanz (vgl. Kapitel 6.2.2)

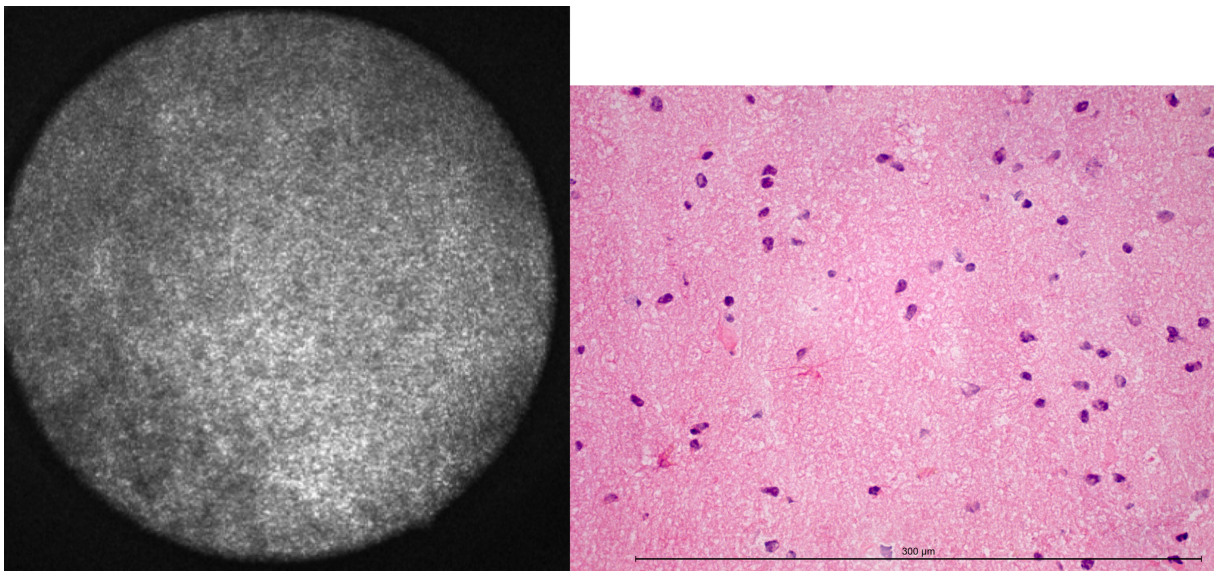

Abbildung 20: Weiße Substanz ohne erhöhte Zelldichte mit dezenter reaktiver astrozytärer Gliose, CLE-Aufnahme und Kryoschnitt.
Links: CLE-Aufnahme. Der Durchmesser des konfokalen Bildes beträgt 300 µm. Rechts: Kryoschnitt (HE-Färbung), 40fache Vergrößerung des Objektivs. Die Länge des Messbalkens beträgt 300 µm.

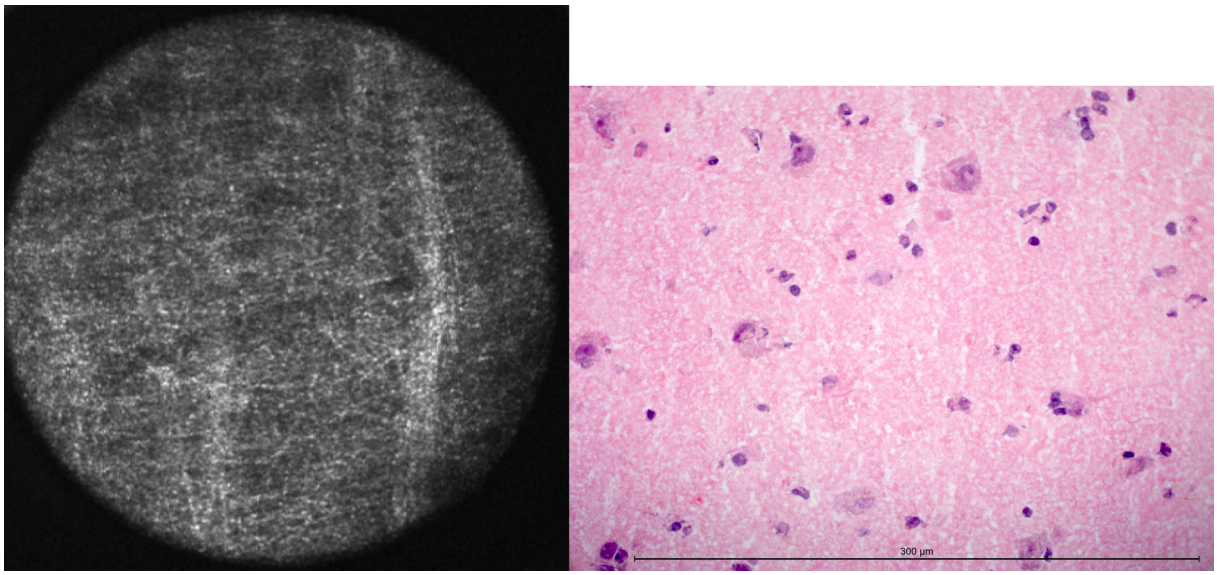

Abbildung 21: Kortikale graue Substanz ohne erhöhte Zelldichte, CLE-Aufnahme und Kryoschnitt. Links: CLE-Aufnahme. Der Durchmesser des konfokalen Bildes beträgt 300 µm. Rechts: Kryoschnitt (HE-Färbung), 40fache Vergrößerung des Objektivs. Die Länge des Messbalkens beträgt 300 µm.

Abbildung 21 zeigt unveränderte kortikale graue Substanz, histologisch eindeutig zuzuordnen durch das Vorkommen von Neuronen. Auch hier entsprach die CLE-Bildgebung den zuvor beschriebenen Merkmalen grauer Substanz (vgl. Kapitel 6.2.1) Im Vergleich zur weißen Substanz ließen sich hier ihrer Größe Neuronen entsprechende Strukturen abgrenzen. Dadurch bekräftigte sich der Eindruck normaler Zelldichte.

Das nachfolgende Beispiel zeigt die Infiltrationszone eine Oligodendroglioms WHO Grad 2 (Abbildung 22). Dieses Präparat wies eine gering erhöhte Zelldichte auf. Neoplastische Zellen ließen sich lichtmikroskopisch nicht sicher von präexistenten Oligodendrozyten unterscheiden. Es kam außerdem eine reaktive astrozytäre Gliose zur Darstellung. In der CLE-Bildgebung erschien die geringe Vermehrung der Zellzahl als eine Vermehrung der dunkel abgrenzbaren Strukturen, die sich zwischen der heller wirkenden Matrix darstellten. Eine Unterscheidung zwischen infiltrierendem Tumor und reaktiven Veränderungen erschien nicht sicher möglich.

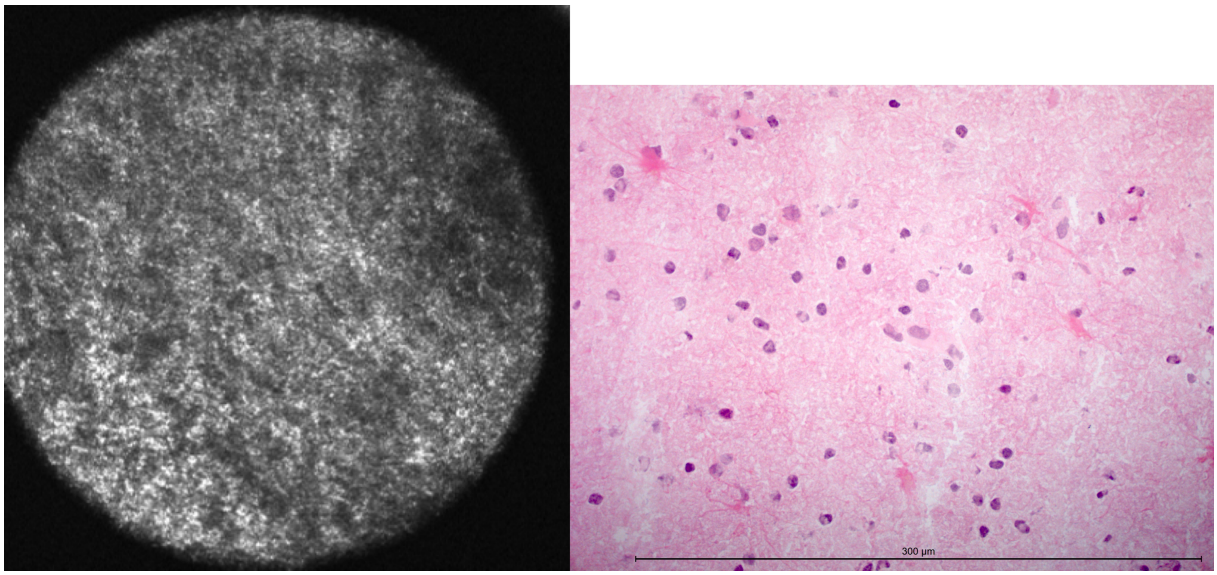

Abbildung 22: Weiße Substanz mit reaktiver astrozytärer Gliose, CLE-Aufnahme und Kryoschnitt. Links: CLE-Aufnahme. Der Durchmesser des konfokalen Bildes beträgt 300 µm. Rechts: Kryoschnitt (HE-Färbung), 40fache Vergrößerung des Objektivs. Die Länge des Messbalkens beträgt 300 µm.

Ähnlich wie im vorigen Beispiel stellt sich in Abbildung 23 die Infiltrationszone eines Glioms dar, diesmal eines Glioblastoms WHO Grad 4. Bei erkennbarer Kernpleomorphie der Tumorzellen ließ sich die Zelldichte noch als gering vermehrt beurteilen. In der CLE-Bildgebung stellte sich auch hier allenfalls eine geringe Zunahme der Zahl dunkel abgrenzbarer Strukturen dar, eine sichere Aussage über erhöhte Zellzahl ließ sich hier allerdings nicht treffen.

Auch eine erhöhte Zellzahl kann zu Veränderungen des Erscheinungsbilds des glialen Gerüsts führen. Durch die Schnittbilddarstellung der CLE unterbrachen Zellen scheinbar den Verlauf des glialen Gerüsts – bei einer hohen Zelldichte verstärkte sich dieses Phänomen. Abbildung 24 zeigt den histologischen Schnitt sowie das CLE-Bild eines Patienten mit Astrozytom WHO Grad 3. Hier zeigte sich die gliale Matrix rarefiziert und vergröbert, die Zelldichte war als noch mäßig erhöht zu beschreiben. Es traten zum Teil deutlich eosinophile Astrozytenbäuche hervor. In der CLE-Bildgebung stellte sich verändertes gliales Gewebe ohne wirkliche Faserstruktur dar, in dem zusammengelagerte dunkle Areale zur Darstellung kamen. Einzelne Zellgrenzen waren selten abgrenzbar.

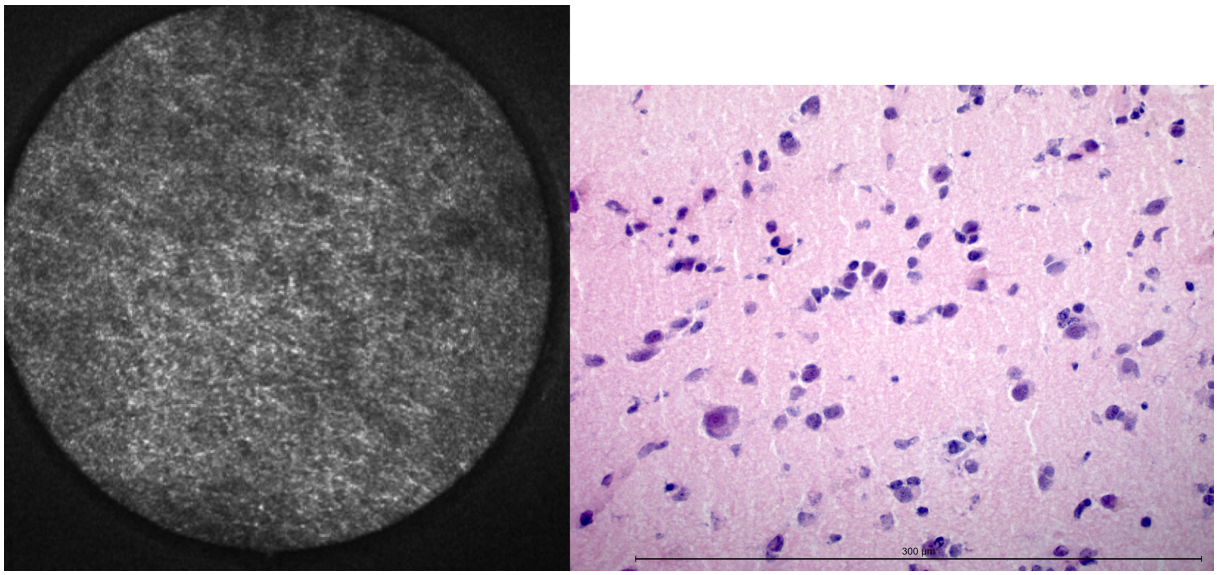

Abbildung 23: Graue Substanz mit Infiltration von Tumorzellen bei Glioblastom, CLE-Aufnahme und Kryoschnitt.
Links: CLE-Aufnahme. Der Durchmesser des konfokalen Bildes beträgt 300 µm. Rechts: Kryoschnitt (HE-Färbung), 40fache Vergrößerung des Objektivs. Die Länge des Messbalkens beträgt 300 µm.

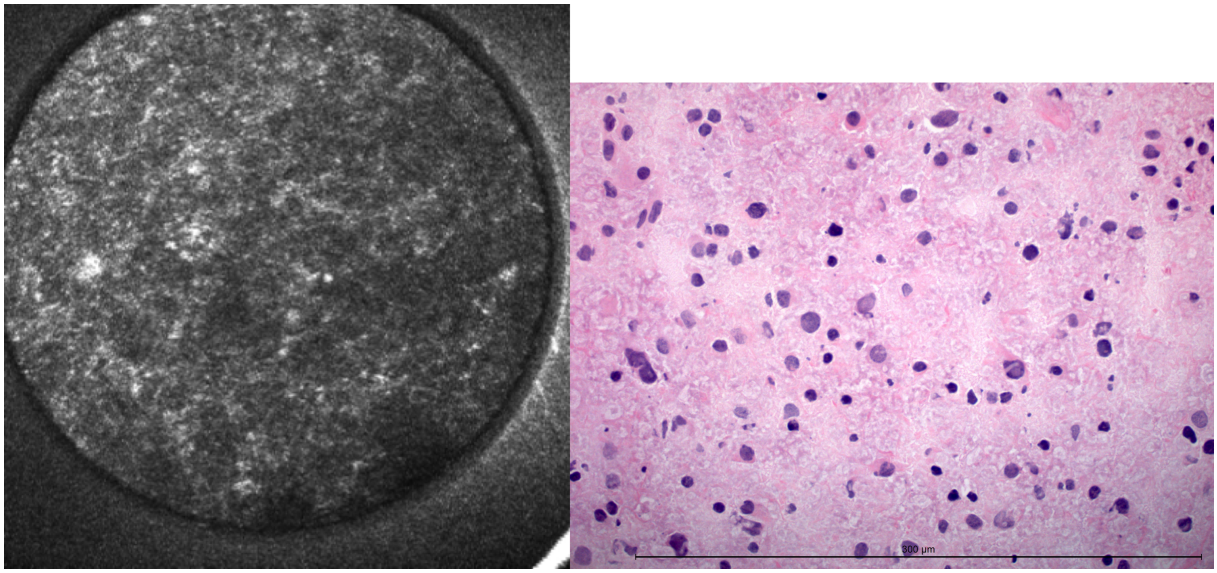

Abbildung 24: Astrozytom WHO Grad 3 mit mäßig erhöhter Zelldichte und deutlicher Kernpleomorphie, CLE-Aufnahme und Kryoschnitt.
Links: CLE-Aufnahme. Der Durchmesser des konfokalen Bildes beträgt 300 µm. Rechts: Kryoschnitt (HE-Färbung), 40fache Vergrößerung des Objektivs. Die Länge des Messbalkens beträgt 300 µm.

Ähnlich stellt sich Abbildung 25 dar. Der histologische Schnitt des anaplastischen Astrozytoms WHO Grad 3 zeigte einen mäßig zelldichten glialen Tumor in vergröberter und zum Teil feinzystisch veränderter Faserfilzmatrix. CLE-bildlich stellten sich wie zuvor dunkle Areale zwischen den Fasern dar. In diesen Arealen ließen sich keine Zellgrenzen darstellen.

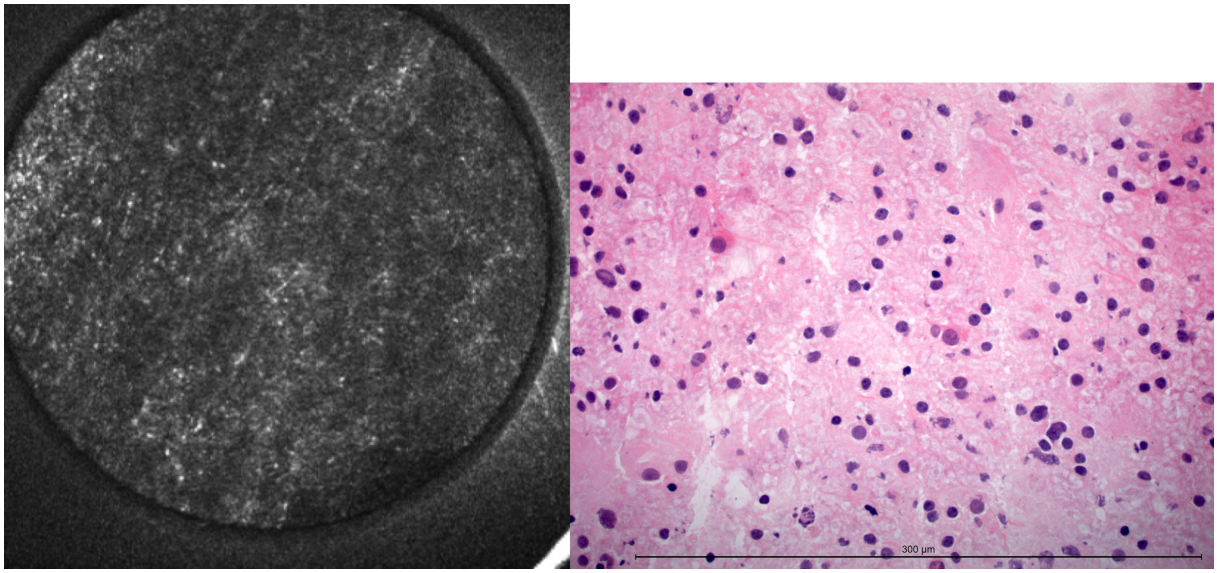

Abbildung 25: Astrozytom WHO Grad 3 mit mäßig erhöhter Zelldichte und Kernpleomorphie, CLE-Aufnahme und Kryoschnitt.
Links: CLE-Aufnahme. Der Durchmesser des konfokalen Bildes beträgt 300 µm. Rechts: Kryoschnitt (HE-Färbung), 40fache Vergrößerung des Objektivs. Die Länge des Messbalkens beträgt 300 µm.

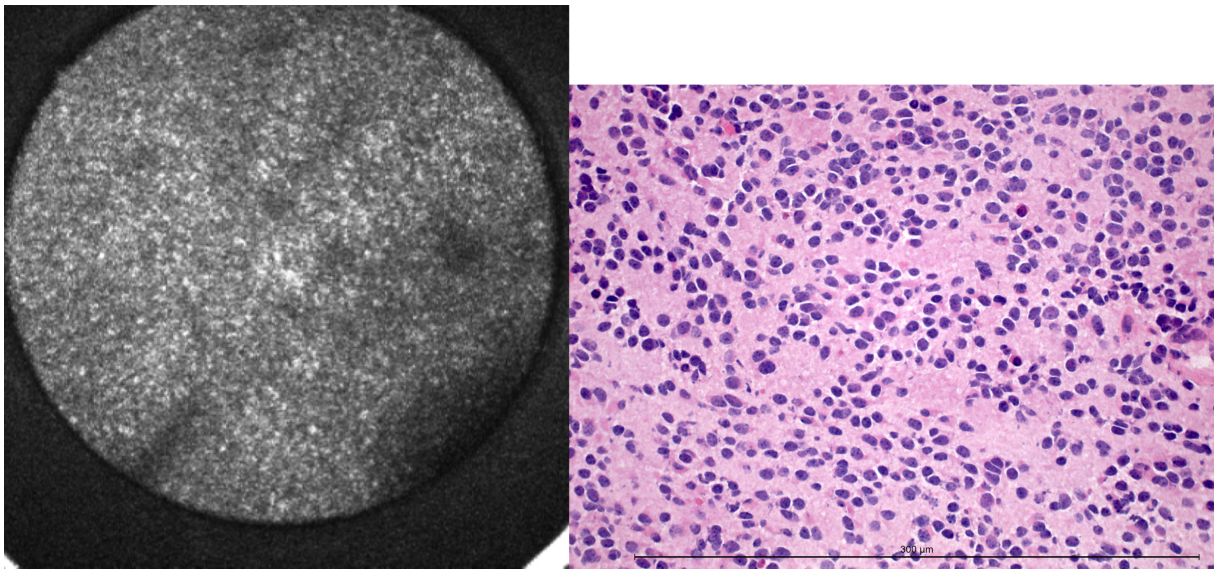

Abbildung 26: Oligodendrogliom WHO Grad 2 mit deutlich erhöhter Zelldichte und geringer Kernpleomorphie.
Links: CLE-Aufnahme. Der Durchmesser des konfokalen Bildes beträgt 300 µm. Rechts: Kryoschnitt (HE-Färbung), 40fache Vergrößerung des Objektivs. Die Länge des Messbalkens beträgt 300 µm.

Abbildung 26 zeigt einen sehr zelldichten, aber vergleichsweise nur gering pleomorphen oligodendroglialen Tumor WHO Grad 2. Oligodendrogliom-typisch stellten sich allenfalls geringe Matrixveränderungen dar.

In der CLE-Bildgebung ließ sich die hohe Zelldichte des Tumors hier gut darstellen. Es zeigte sich ein klein- und dichtgeflecktes Muster. Auch hier wurden die Zellen den rundlichen dunklen Strukturen zugeordnet, die hellen Areale entsprachen am ehesten dem glialen Faserfilz. Als weiteres Merkmal der hohen Zelldichte war hier die aufgehobene Faserzeichnung der glialen Matrix hervorzuheben. Die vielen Zellen schienen im Schnittbild den langstreckigen Verlauf der Nervenfasern zu unterbrechen.

Im Vergleich zum vorherigen Beispiel zeigt Abbildung 27 einen astroglialen Tumor mit ebenfalls ausgeprägt erhöhter Zelldichte, bei allerdings gleichzeitig auch deutlicher Kernpleomorphie. Auch hier ließen sich die dunklen Areale mit Zellen in Übereinstimmung bringen, Zellgrenzen waren nicht abgrenzbar.
Histologisch fanden sich außerdem eine rarefizierte Matrix, allerdings stellten sich ausgeprägte Stressproteineinlagerungen dar, welche im CLE-Bild am ehesten als sehr helle, nicht zwingend linear verlaufende Fasern erschienen (vgl. Kapitel Gemistozyten). Dadurch erhielt sich trotz der ausgeprägten Zellularität der gliale Eindruck des Gewebes im Vergleich zum vorigen Beispiel.

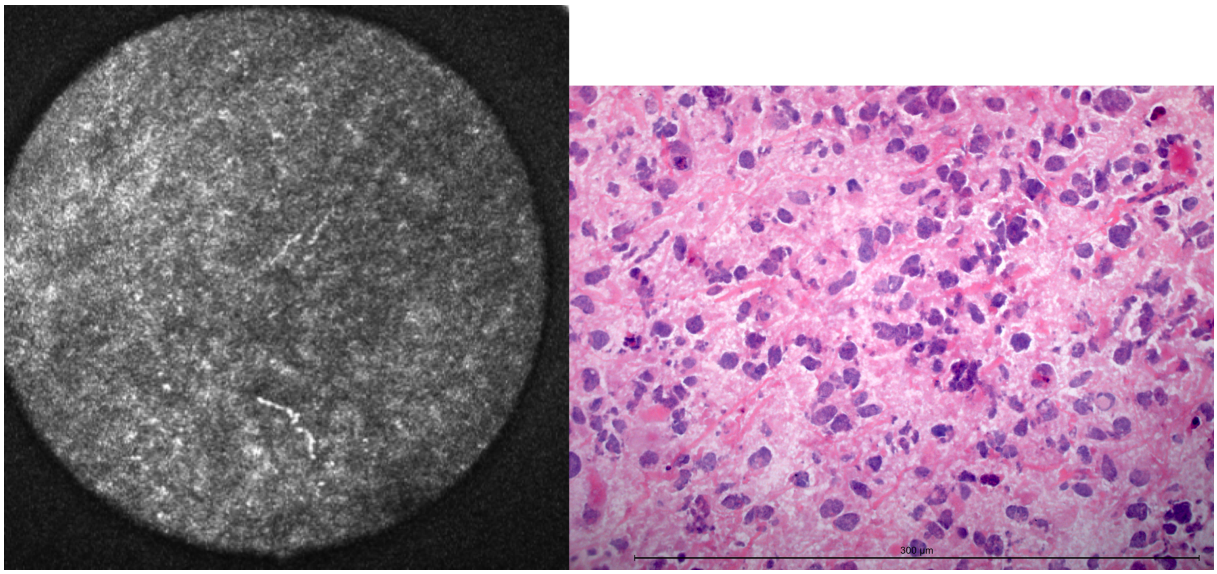

Abbildung 27: Astrozytom WHO Grad 3 mit deutlich erhöhter Zelldichte und ausgeprägter Kernpleomorphie.
Links: CLE-Aufnahme. Der Durchmesser des konfokalen Bildes beträgt 300 µm. Rechts: Kryoschnitt (HE-Färbung), 40fache Vergrößerung des Objektivs. Die Länge des Messbalkens beträgt 300 µm.

Die Auswertung aller histologischen Schnitte und der dazugehörigen CLE-Bildgebung auf erhöhte Zellzahl erbrachte die in Tabelle 9 aufgeführten Resultate:
Eine mäßig bis ausgeprägt erhöhte Zelldichte fand sich in 90 der 125 (72,0 %) auswertbaren Gefrierschnitte. Mittels CLE wurde ebenfalls in 90 der 125 Proben eine erhöhte Zelldichte festgestellt. Dabei ergaben sich 84 richtig positive, 29 richtig negative, 6 falsch positive und 6 falsch negative Ereignisse. Die Genauigkeit betrug somit 90,4 %, die Sensitivität 93,33 %, die Spezifität 82,86 %, der positive prädiktive Wert 93,33 % und der negative prädiktive Wert 82,86 %.

Tabelle 9: Vierfeldertafel Erhöhte Zelldichte

		Kryoschnitt		
		1	**0**	**Gesamt**
CLE	**1**	84	6	90
	0	6	29	35
	Gesamt	90	35	125

Genauigkeit	**Sensitivität**	**Spezifität**	**PPW**	**NPW**
90,4 %	93,33 %	82,86 %	93,33 %	82,86 %

6.2.5 Kernpleomorphie

Die folgenden beiden Beispiele zeigen zunächst graue (Abbildung 28) und weiße Substanz (Abbildung 29) ohne Kernatypien. Die graue Substanz zeigte Variabilität aufgrund der Größenvarianz der Zellen selbst durch die in ihr liegenden Neurone. Kernpleomorphien stellten sich histologisch als auch CLE-bildlich nicht dar.

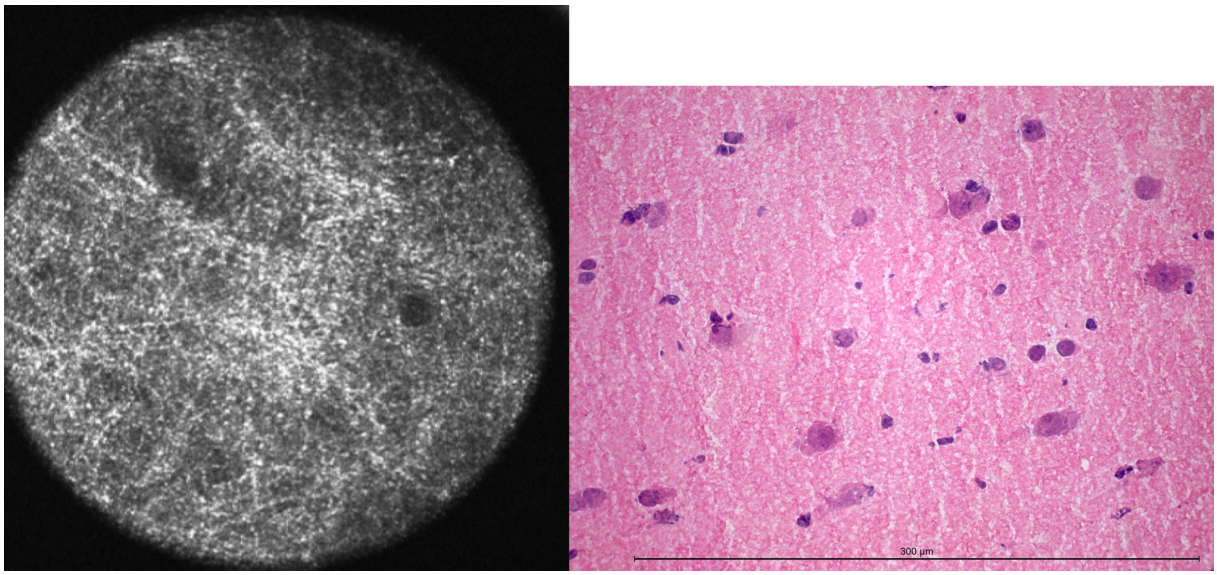

Abbildung 28: Kortikale graue Substanz ohne Kernpleomorphie, CLE-Aufnahme und Kryoschnitt. Links: CLE-Aufnahme. Der Durchmesser des konfokalen Bildes beträgt 300 µm. Rechts: Kryoschnitt (HE-Färbung), 40fache Vergrößerung des Objektivs. Die Länge des Messbalkens beträgt 300 µm.

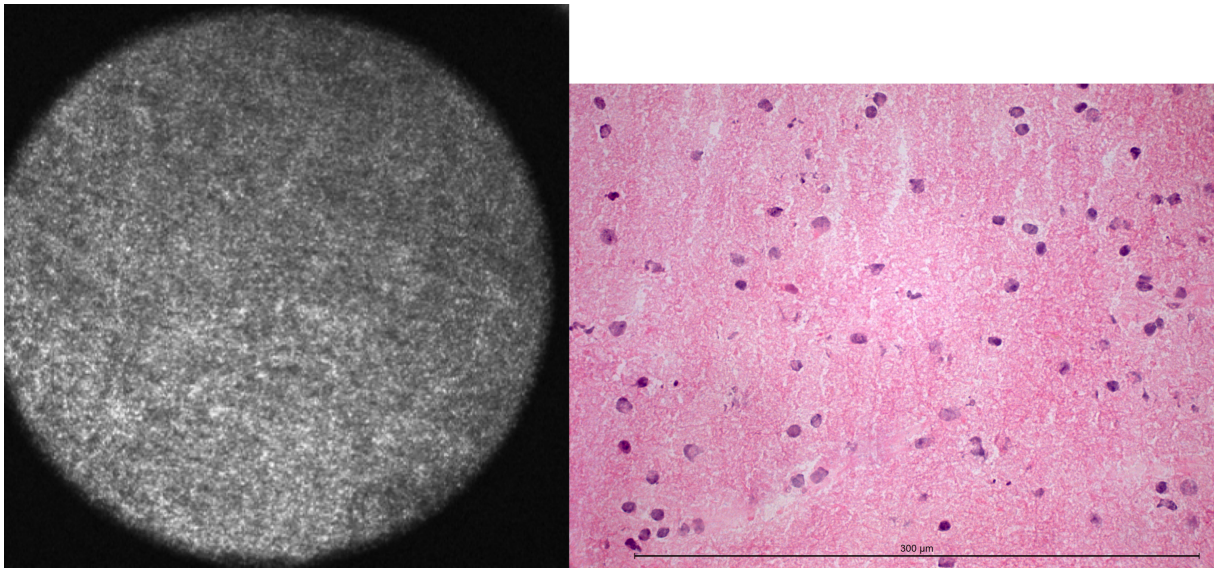

Abbildung 29: Weiße Substanz ohne Kernpleomorphie, CLE-Aufnahme und Kryoschnitt. Links: CLE-Aufnahme. Der Durchmesser des konfokalen Bildes beträgt 300 µm. Rechts: Kryoschnitt (HE-Färbung), 40fache Vergrößerung des Objektivs. Die Länge des Messbalkens beträgt 300 µm.

Abbildung 30 zeigt die Infiltration eines glialen Tumors in die umliegende weiße Substanz, die eine reaktive astrozytäre Gliose und damit eine geringe Pleomorphie aufwies. In der CLE-Bildgebung wurden durch die stark hervortretenden hellen glialen Fasern einzelne Zellen sichtbar. Eine Kernpleomorphie ließ sich nicht beschreiben. Generell wirkten der gliale Grund und auch die Zellverteilung gleichmäßig und ruhig.

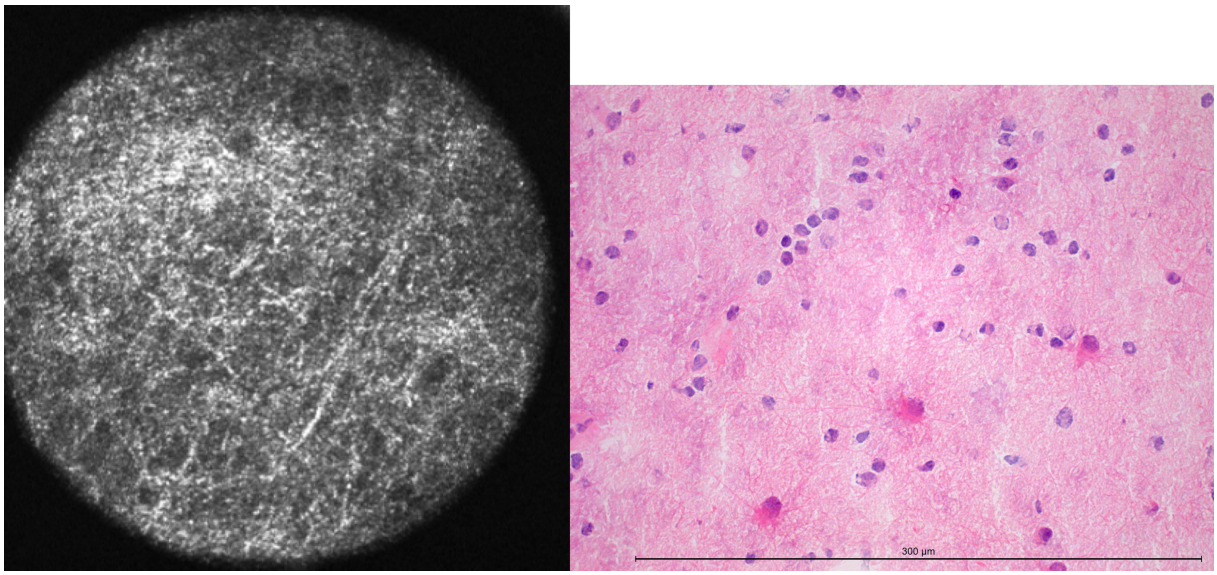

Abbildung 30: Weiße Substanz mit reaktiver astrozytärer Gliose und dadurch geringer Kernpleomorphie, CLE-Aufnahme und Kryoschnitt.
Links: CLE-Aufnahme. Der Durchmesser des konfokalen Bildes beträgt 300 µm. Rechts: Kryoschnitt (HE-Färbung), 40fache Vergrößerung des Objektivs. Die Länge des Messbalkens beträgt 300 µm.

Bei sehr viel höherer Zelldichte war auch das anaplastische Oligodendrogliom WHO Grad 3 (Abbildung 31) im CLE-Bild monomorph. Dem entsprechend zeigte sich auch im Gefrierschnitt nur eine geringe Kernpleomorphie der Tumorzellen.

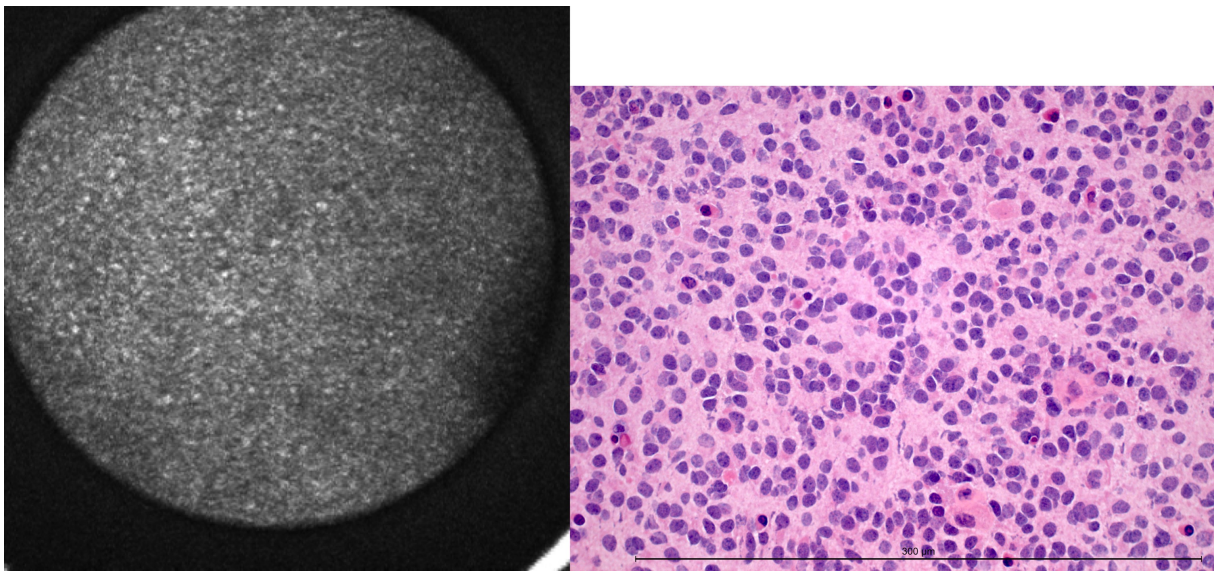

Abbildung 31: Oligodendrogliom WHO Grad 3 mit ausgeprägt erhöhter Zelldichte aber nur geringer Kernpleomorphie, CLE-Aufnahme und Kryoschnitt.
Links: CLE-Aufnahme. Der Durchmesser des konfokalen Bildes beträgt 300 µm. Rechts: Kryoschnitt (HE-Färbung), 40fache Vergrößerung des Objektivs. Die Länge des Messbalkens beträgt 300 µm.

Folgendes Beispiel, die Probe eines Glioblastoms WHO Grad 4 (Abbildung 32), zeigte einen noch mäßig zelldichten, mäßig pleomorphen Anteil eines glialen Tumors. Die Zellkerne waren größenvariabel und zum Teil entrundet. Der gliale Faserfilz stellte sich vergröbert dar.
Eine direkte Beurteilung der Zellkerne erschien im CLE-Bild kaum möglich. Auffällig waren jedoch eine gewisse Unruhe und Unregelmäßigkeit des Gesamterscheinungsbildes.

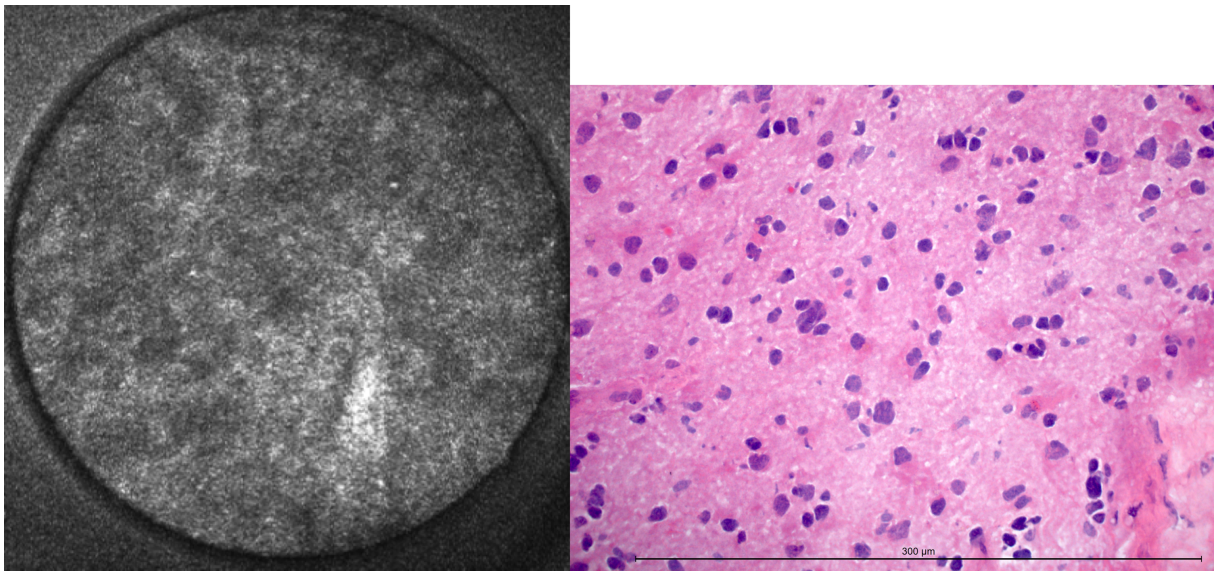

Abbildung 32: Glioblastom mit noch mäßig erhöhter Zelldichte und Kernpleomorphie, CLE-Aufnahme und Kryoschnitt.
Links: CLE-Aufnahme. Der Durchmesser des konfokalen Bildes beträgt 300 µm. Rechts: Kryoschnitt (HE-Färbung), 40fache Vergrößerung des Objektivs. Die Länge des Messbalkens beträgt 300 µm.

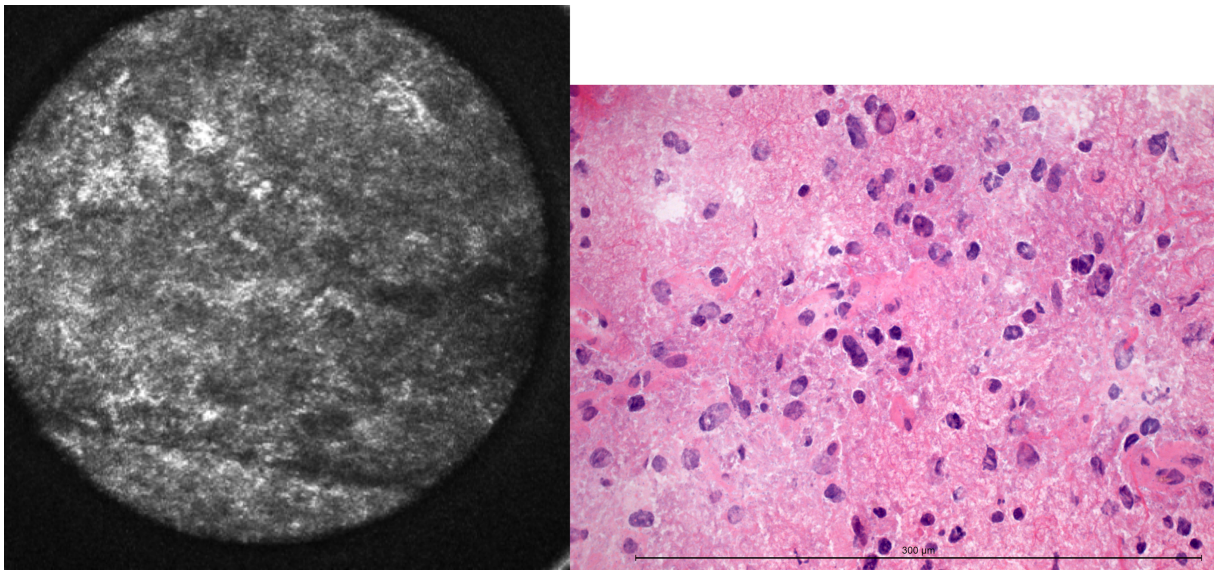

Abbildung 33: Oligodendrogliom WHO Grad 3 mit mäßig erhöhter Zelldichte und Kernpleomorphie, CLE-Aufnahme und Kryoschnitt.
Links: CLE-Aufnahme. Der Durchmesser des konfokalen Bildes beträgt 300 µm. Rechts: Kryoschnitt (HE-Färbung), 40fache Vergrößerung des Objektivs. Die Länge des Messbalkens beträgt 300 µm.

Auch das CLE-Bild (Abbildung 33) eines Patienten mit anaplastischem Oligodendrogliom WHO Grad 3 zeigte eine deutliche Unruhe. Es kam ein unregelmäßiger Hintergrund zur Darstellung, der von dunklen, relativ rundlichen Strukturen, welche eine gewisse

Größenvariabilität aufzuweisen schienen, durchsetzt war. Entrundungen ließen sich nicht sicher darstellen. Im Gefrierschnitt zeigte sich ein oligodendroglialer Tumor mäßiger Zelldichte und Kernpleomorphie.

Abbildung 34 zeigt einen deutlich pleomorphen, zelldichten glialen Tumor, in der endgültigen neuropathologischen Diagnostik einem Glioblastom entsprechend. Es zeigten sich im histologischen Bild sowohl größenvariable Zellkerne als auch Entrundungen. Im CLE-Bild kam erneut eine deutliche Unruhe zu Darstellung, mit dicht aneinandergelagerten Zellen, die die gliale Matrix unterbrachen. Strenge Zellgrenzen stellten sich nicht dar, allerdings ließ sich das Erscheinen verschieden großer Strukturen mit einer gewissen Größenvariabilität der Zellen und Zellkerne vereinbaren. Zellkerne und deren Begrenzung ließen sich nicht sicher identifizieren.

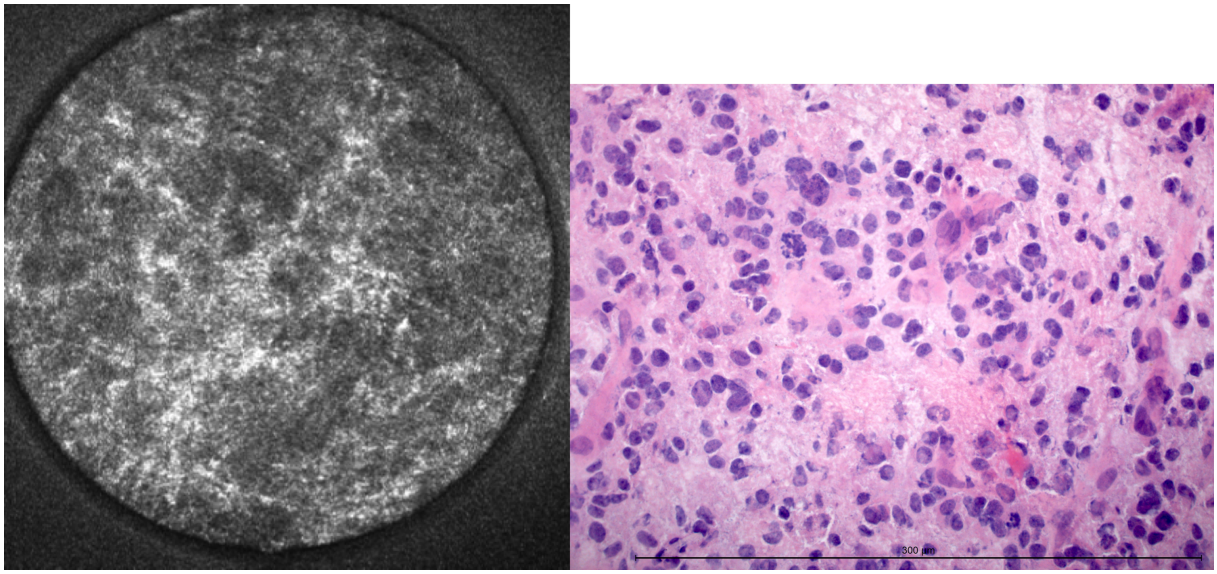

Abbildung 34: Glioblastom mit ausgeprägt erhöhter Zelldichte und Kernpleomorphie, CLE-Aufnahme und Kryoschnitt.
Links: CLE-Aufnahme. Der Durchmesser des konfokalen Bildes beträgt 300 µm. Rechts: Kryoschnitt (HE-Färbung), 40fache Vergrößerung des Objektivs. Die Länge des Messbalkens beträgt 300 µm.

Abbildung 35 zeigt die Probe eines Glioblastoms WHO Grad 4, welche im histologischen Bild mehrkernige Riesenzellen zeigte. Die Kerne wiesen eine ausgeprägte Pleomorphie auf. CLE-bildlich zeigten sich große, dunkle Areale, die am ehesten den Riesenzellen entsprachen. Erneut ließen sich keine Zellkerne abgrenzen. Auch hier war das Erscheinungsbild unruhig und aufgelockert. Eine gliale Organisation war nicht darstellbar.

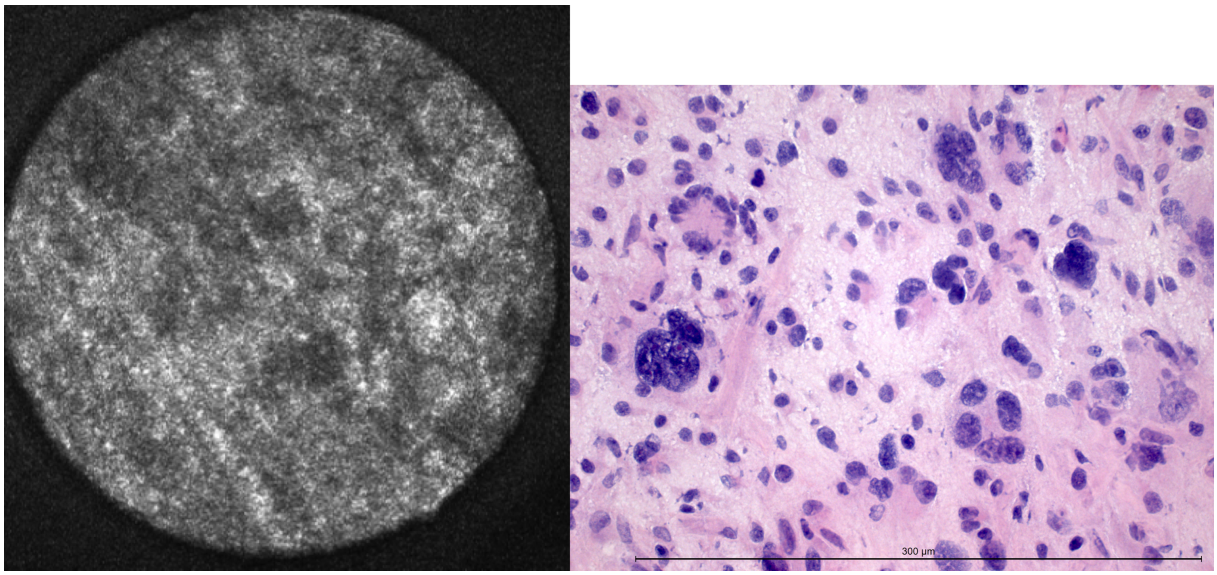

Abbildung 35: Glioblastom mit deutlich erhöhter Zelldichte und extremer Kernpleomorphie bei Darstellung mehrkerniger Riesenzellen, CLE-Aufnahme und Kryoschnitt.
Links: CLE-Aufnahme. Der Durchmesser des konfokalen Bildes beträgt 300 µm. Rechts: Kryoschnitt (HE-Färbung), 40fache Vergrößerung des Objektivs. Die Länge des Messbalkens beträgt 300 µm.

Die Auswertung der histologischen Schnitte sowie der CLE-Bilder auf obige Merkmale ergab die in Tabelle 10 aufgeführten Ergebnisse:
Eine mäßige bis ausgeprägte Kernpleomorphie fand sich histologisch in 85 der 125 (68,0 %) ausgewerteten Kryoschnitte. Mithilfe des konfokalen Laserendomikroskops fand sich in 83 der 125 Kryoschnitte eine wesentliche Kernpleomorphie. Insgesamt wurden 74 richtig positive und 31 richtig negative Ereignisse beobachtet, aber auch 9 falsch positive und 11 falsch negative Ereignisse. Für die Berechnung der Genauigkeit ergab sich 84,0 %, die Sensitivität betrug 87,06 %, die Spezifität 77,5 %. Der positive Vorhersagewert betrug 89,16 %, der negative Vorhersagewert 73,91 %.

Tabelle 10: Vierfeldertafel Kernpleomorphie

		Kryoschnitt		
		1	**0**	**Gesamt**
CLE	**1**	74	9	83
	0	11	31	42
	Gesamt	85	40	125

Genauigkeit	Sensitivität	Spezifität	PPW	NPW
84,0 %	87,06 %	77,5 %	89,16 %	73,91 %

6.2.6 Verstärktes Gefäßmuster

Abbildung 36 zeigt CLE-Bild und histologisches Korrelat eines Patienten mit anaplastischem Astrozytom WHO Grad 3. In der vorliegenden Probe stellte sich keine vermehrte Gefäßversorgung des Tumors dar. CLE-bildlich kamen dementsprechend keine Strukturen zur Darstellung, die sicher Gefäßformationen zuzuordnen waren.

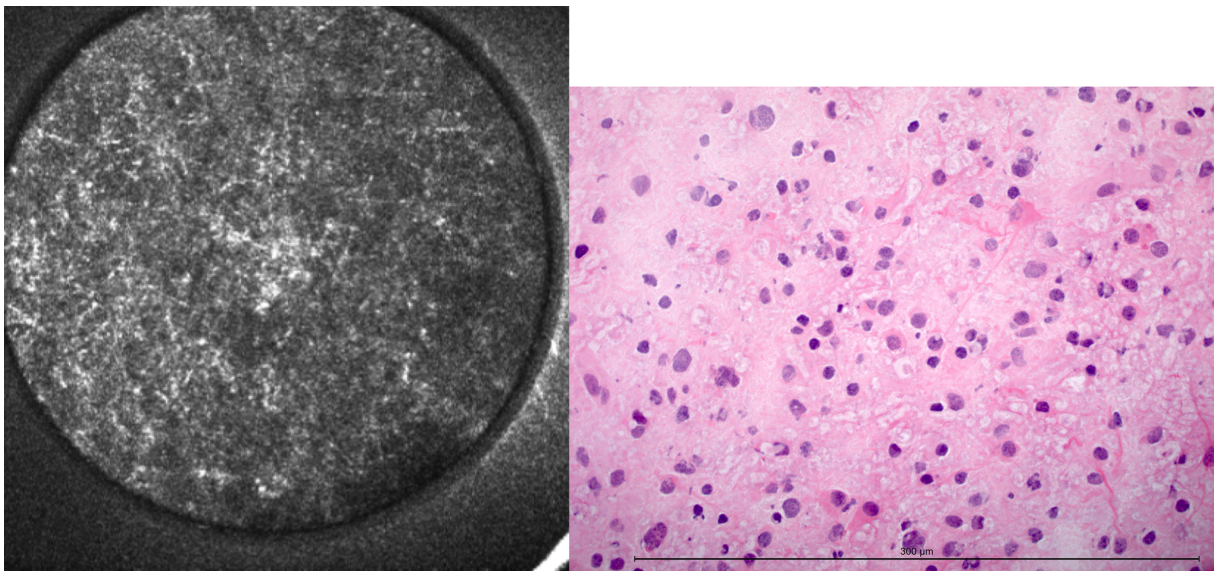

Abbildung 36: Astrozytom WHO Grad 3 ohne verstärktes Gefäßmuster, CLE-Aufnahme und Kryoschnitt.
Links: CLE-Aufnahme. Der Durchmesser des konfokalen Bildes beträgt 300 µm. Rechts: Kryoschnitt (HE-Färbung), 40fache Vergrößerung des Objektivs. Die Länge des Messbalkens beträgt 300 µm.

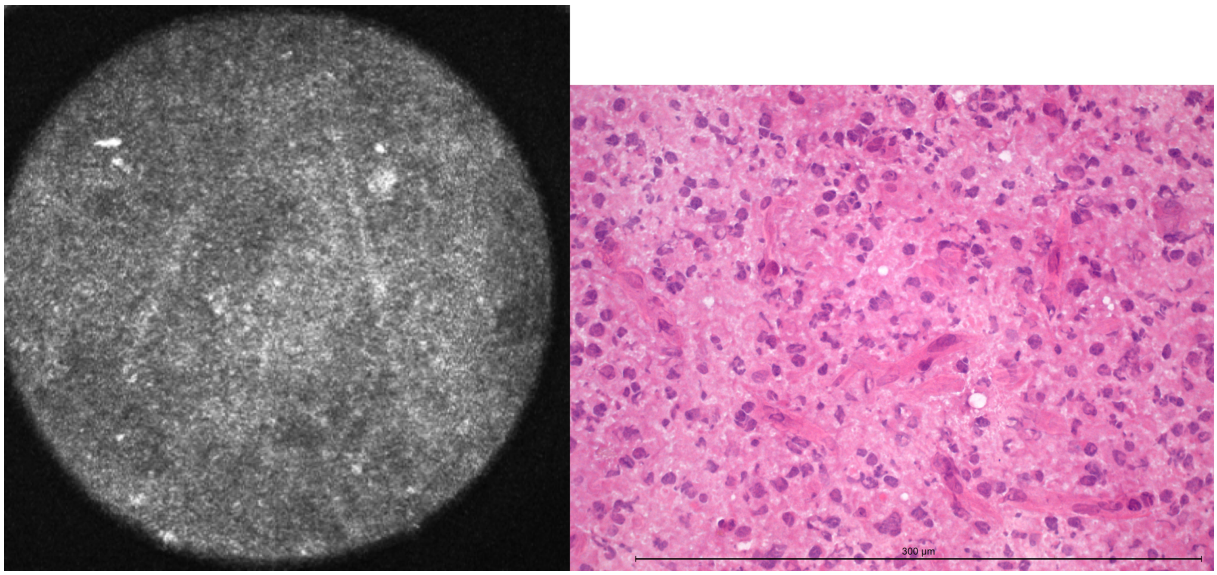

Abbildung 37: Oligodendrogliom WHO Grad 2 mit Vermehrung kleinkalibriger Gefäße, CLE-Aufnahme und Kryoschnitt.
Links: CLE-Aufnahme. Der Durchmesser des konfokalen Bildes beträgt 300 µm. Rechts: Kryoschnitt (HE-Färbung), 40fache Vergrößerung des Objektivs. Die Länge des Messbalkens beträgt 300 µm.

In Abbildung 37 kommt das typische kapilläre Gefäßmuster eines Oligodendroglioms zur Darstellung. Es kommt häufig insbesondere zu einer Vermehrung kleinkalibriger Gefäße. Im CLE-Bild zeigten sich gestreckte Strukturen, welche im Querschnitt ca. 10 µm maßen. Dies entsprach dem Durchmesser der Kapillaren im Kryoschnitt. Die Zellkerne der Endothelzellen ließen sich im CLE-Bild keiner bestimmten Struktur zuordnen.

Im histologischen Bild eines Patienten mit Glioblastom WHO Grad 4 (Abbildung 38) zeigte sich eine deutlich gesteigerte Gefäßversorgung des Tumors mit insbesondere großkalibrigen Gefäßen. In der CLE-Bildgebung zeigten sich vermehrt längliche, gewölbt bis gebogen verlaufende Strukturen im Durchmesser bis zu 90µm, im Wandaufbau optisch gut mit Gefäßen zu vereinbaren. Die fehlende Darstellung eines Lumens kann durch eine Thrombosierung oder eine Endothelproliferation erklärbar sein.

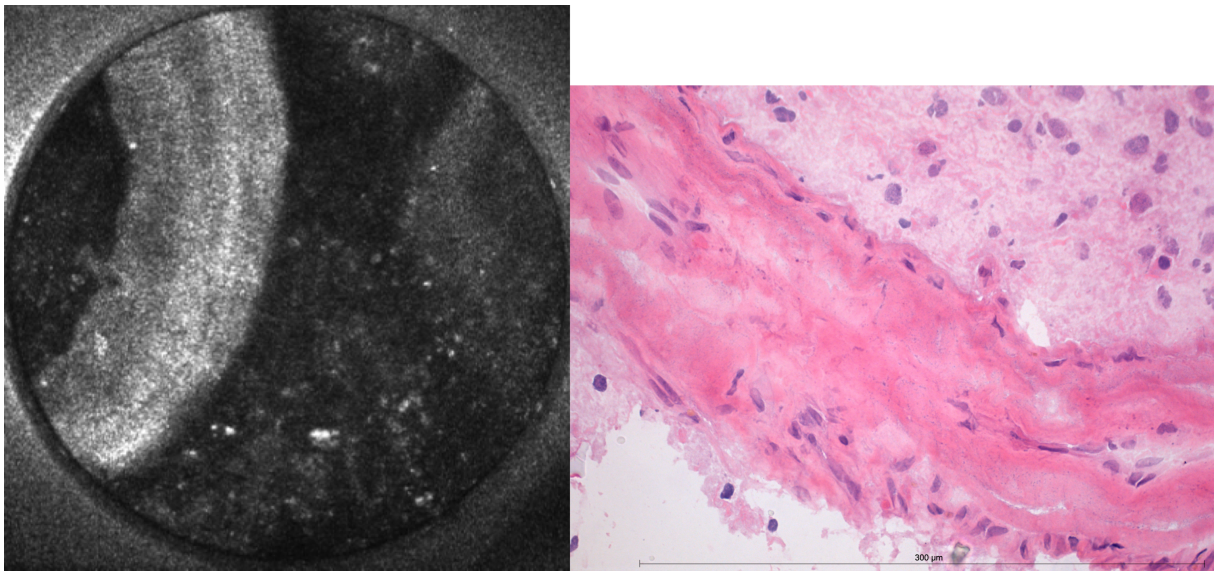

Abbildung 38: Glioblastom mit Vermehrung großkalibriger Gefäße, hier mit deutlicher Endothelproliferation, CLE-Aufnahme und Kryoschnitt.
Links: CLE-Aufnahme. Der Durchmesser des konfokalen Bildes beträgt 300 µm. Rechts: Kryoschnitt (HE-Färbung), 40fache Vergrößerung des Objektivs. Die Länge des Messbalkens beträgt 300 µm.

Auch Abbildung 39 zeigt ein eher großkalibriges Gefäß. Hier stellte sich CLE-bildlich ein Längsschnitt durch das Lumen des Gefäßes dar. Die Endothelschicht war gut vom Umgebungsgewebe abgrenzbar und erschien nicht verdickt. Innerhalb des Lumens kamen rundliche, helle Strukturen zur Darstellung, die am ehesten intraluminalen Zellen entsprachen.

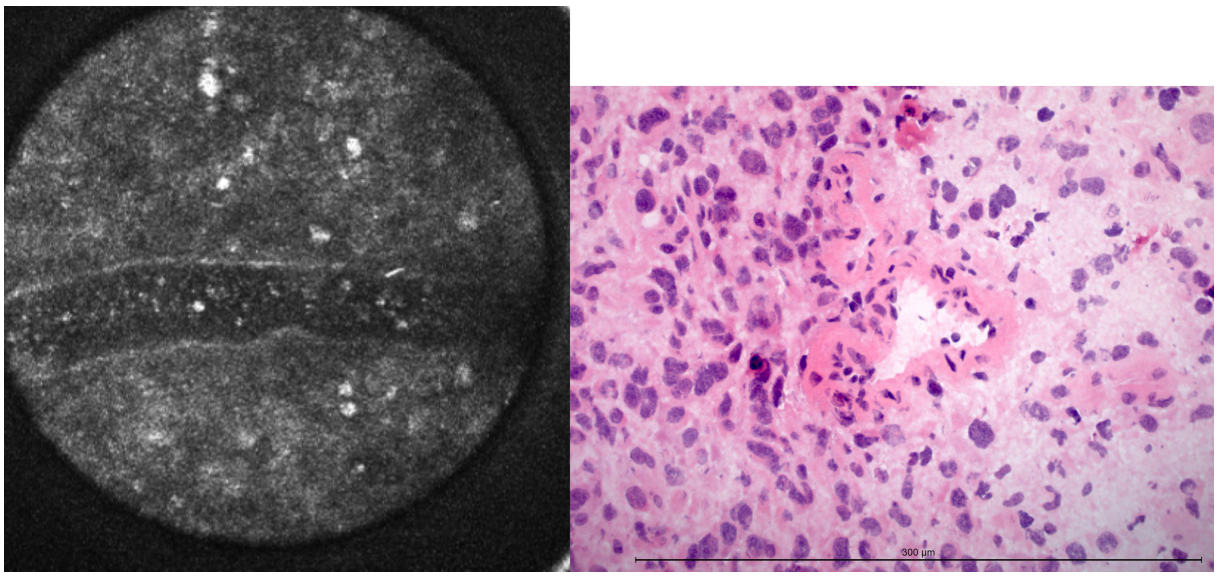

Abbildung 39: Oligodendrogliom WHO Grad 3 mit Vermehrung großkalibriger Gefäße, CLE-Aufnahme und Kryoschnitt.
Links: CLE-Aufnahme. Der Durchmesser des konfokalen Bildes beträgt 300 µm. Rechts: Kryoschnitt (HE-Färbung), 40fache Vergrößerung des Objektivs. Die Länge des Messbalkens beträgt 300 µm.

Großkalibrige, torquierte Tumorgefäße ließen sich mittels CLE als aufgeknäuelte Strukturen mit mehreren Anschnitten von Endothel und Gefäßlumina darstellen (vgl. Abbildung 40).

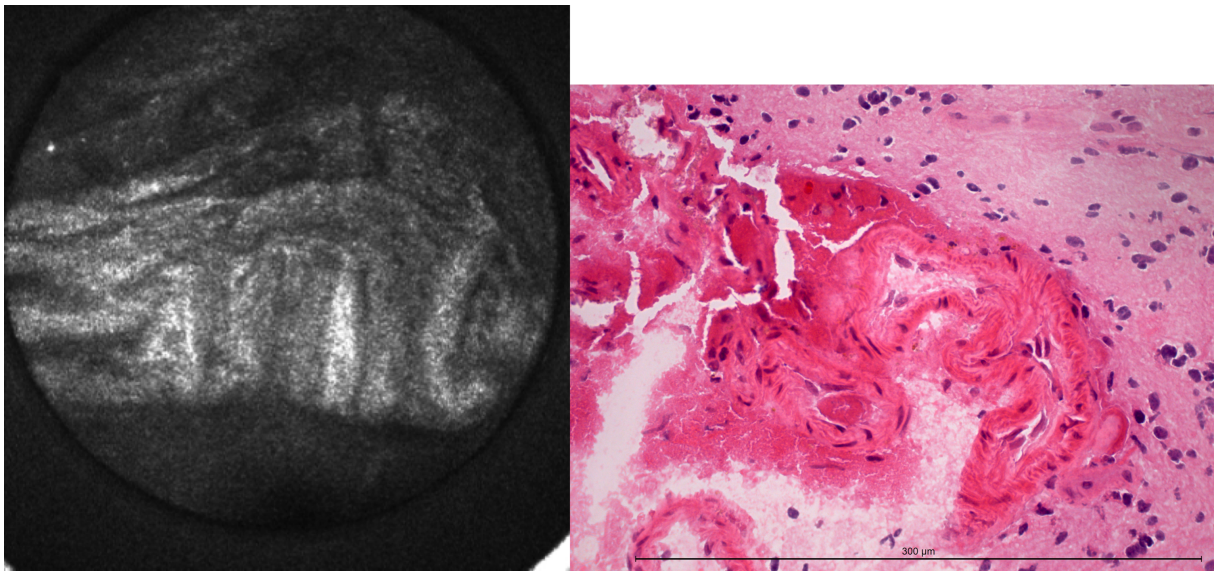

Abbildung 40: Gefäßkonvolut bei Astrozytom WHO Grad 2, CLE-Aufnahme und Kryoschnitt. Links: CLE-Aufnahme. Der Durchmesser des konfokalen Bildes beträgt 300 µm. Rechts: Kryoschnitt (HE-Färbung), 40fache Vergrößerung des Objektivs. Die Länge des Messbalkens beträgt 300 µm.

Die Auswertung der histologischen Schnitte sowie der CLE-Aufnahmen ergab folgende Ergebnisse (Tabelle 11):

Histologisch wurde in 61 der 125 Proben ein erhöhtes Gefäßmuster festgestellt. Es wurde sowohl eine Zunahme des fein-kapillären Netzwerkes als auch das Vorkommen deutlich vergröberter und großkalibriger Gefäße als positives Ergebnis gewertet.

Mit dem konfokalem Laserendomikroskop wurde in 67 der 125 Proben ein verstärktes Gefäßmuster registriert. Auch hier wurden sowohl eine Vermehrung kapillärer Gefäße als auch das Auftreten großkalibriger Gefäße oder Gefäßkonvolute als positive Ereignisse gewertet.

Es zeigte sich bei insgesamt 99 Proben eine Übereinstimmung, darunter 51 richtig positive und 48 richtig negative Ereignisse. Bei 26 Proben zeigte sich keine Übereinstimmung zwischen Kryoschnitt und CLE, darunter 10 falsch positive und 16 falsch negative.

Es ergab sich somit eine Genauigkeit von 79,2 %, eine Sensitivität von 83,61 %, eine Spezifität von 75 %, ein positiver prädiktiver Wert von 76,12 % und ein negativ prädiktiver Wert von 82,76 %.

Tabelle 11: Vierfeldertafel Verstärktes Gefäßmuster

		Kryoschnitt		
		1	**0**	**Gesamt**
CLE	**1**	51	16	67
	0	10	48	58
	Gesamt	61	64	125

Genauigkeit	Sensitivität	Spezifität	PPW	NPW
79,2 %	83,61 %	75,0 %	76,12 %	82,76 %

6.2.7 Mitosen

Abbildung 41 zeigt die Probe eines Ganglioglioms WHO Grad 1 ohne erkennbare mitotische Aktivität. CLE-bildlich zeigte sich ein ruhiges Bild mit einzelnen Signalsteigerungen.

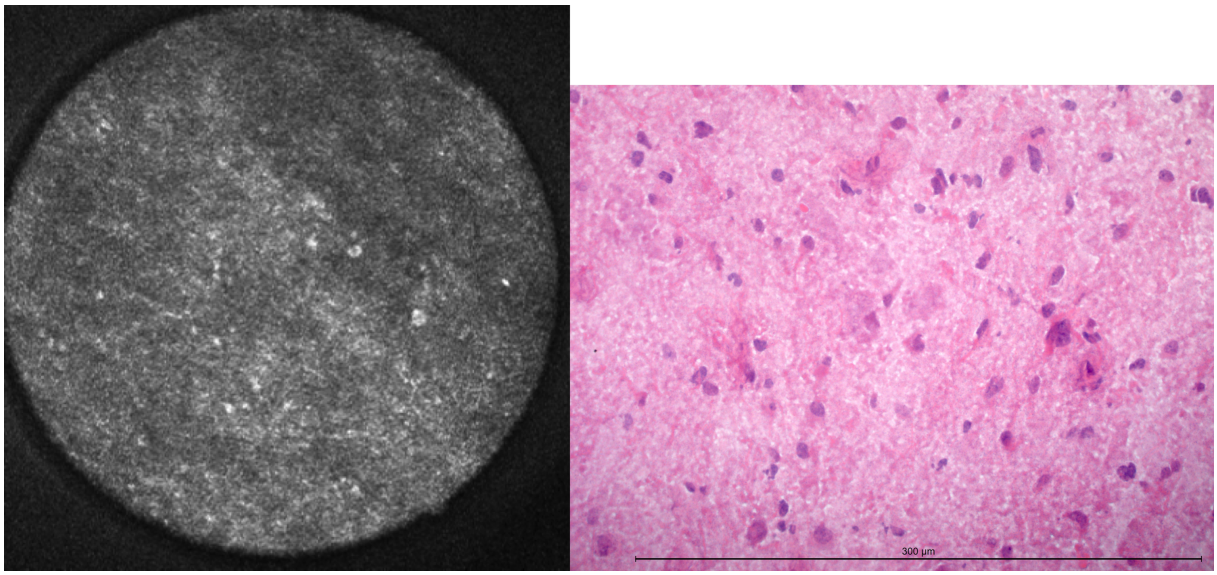

Abbildung 41: Gangliogliom WHO Grad 1, keine erkennbare mitotische Aktivität, CLE-Aufnahme und Kryoschnitt.
Links: CLE-Aufnahme. Der Durchmesser des konfokalen Bildes beträgt 300 µm. Rechts: Kryoschnitt (HE-Färbung), 40fache Vergrößerung des Objektivs. Die Länge des Messbalkens beträgt 300 µm.

Abbildung 42 zeigt den HE-Schnitt und die CLE-Aufnahme eines Glioblastoms mit mäßiger mitotischer Aktivität. Im HE-Schnitt zeigte sich exemplarisch eine einzelne Mitose. Im CLE-Bild ließ sich gut die hohe Zelldichte und Kernpleomorphie darstellen, ein Korrelat zur Mitose fand sich jedoch nicht.

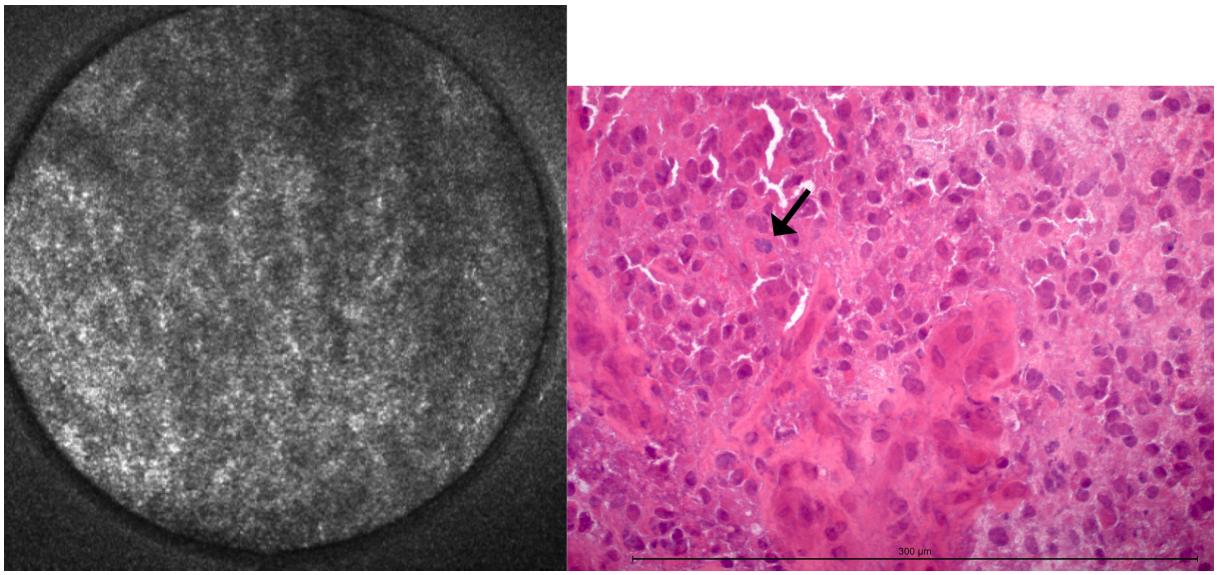

Abbildung 42: Glioblastom mit mitotischer Aktivität, CLE-Aufnahme und Kryoschnitt.
Links: CLE-Aufnahme. Der Durchmesser des konfokalen Bildes beträgt 300 µm. Rechts: Kryoschnitt (HE-Färbung), 40fache Vergrößerung des Objektivs. Die Länge des Messbalkens beträgt 300 µm. Mitosefigur (→).

Im folgenden Beispiel eines Patienten mit Glioblastom (Abbildung 43) kam eine extreme mitotische Aktivität zur Darstellung. Im HE-Schnitt fanden sich multiple in Teilung befindliche Zellen. CLE-bildlich ließ sich auch hier wieder die Zelldichte und Kernpleomorphie erkennen, aber auch hier kam kein sicheres Korrelat zu den Mitosefiguren zur Darstellung.

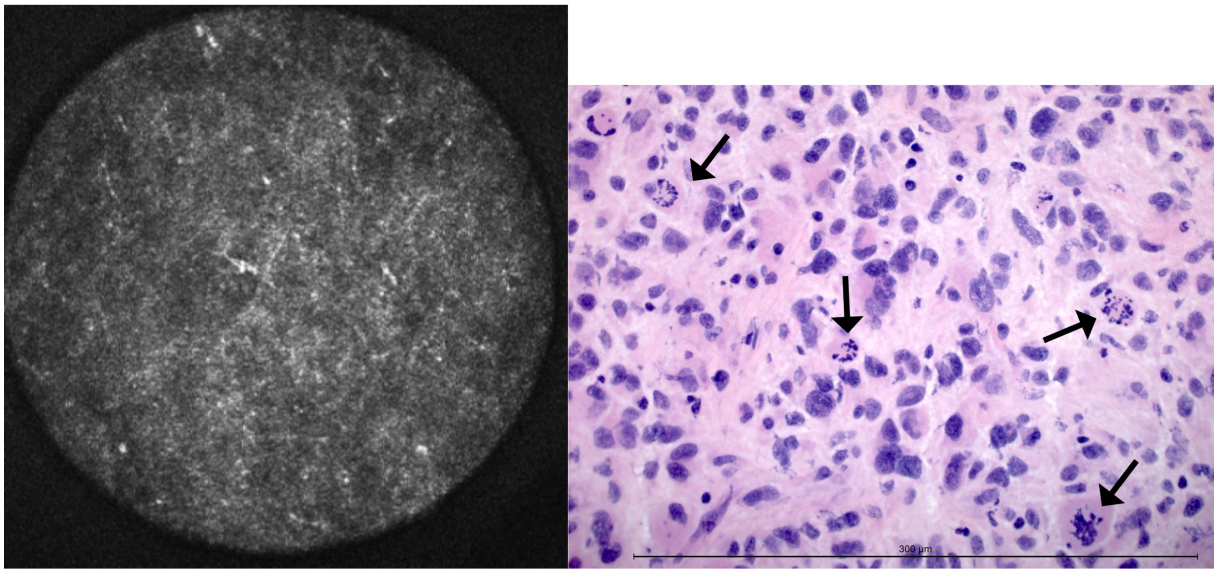

Abbildung 43: Glioblastom mit extremer mitotischer Aktivität, CLE-Aufnahme und Kryoschnitt.
Links: CLE-Aufnahme. Der Durchmesser des konfokalen Bildes beträgt 300 µm. Rechts: Kryoschnitt (HE-Färbung), 40fache Vergrößerung des Objektivs. Die Länge des Messbalkens beträgt 300 µm. Mitosefiguren (→).

Nach Durchsicht der CLE-Bildgebung konnte sich selbst in Präparaten mit hoher mitotischer Aktivität kein Korrelat in den CLE-Bildern identifizieren lassen.

Dies ergab für die vorliegenden Einzelproben folgendes Resultat (Tabelle 12):
Trotz erkennbarer mitotischer Aktivität in 29 der 125 Kryoschnitte konnte mittels CLE in keinem Fall ein Korrelat zugeordnet werden. Es zeigte sich somit eine als zufällig zu wertende Übereinstimmung von 96 richtig negativen Ereignissen, 0 richtig positiven, 0 falsch positiven und 29 falsch negativen Ereignissen.
Auf eine Berechnung der Übereinstimmung, Sensitivität, Spezifität sowie der positiven und negativen prädiktiven Werte wurde verzichtet.

Tabelle 12: Vierfeldertafel Mitosen

		Kryoschnitt		
		1	**0**	**Gesamt**
CLE	**1**	0	0	0
	0	29	96	125
	Gesamt	29	96	125

6.2.8 Nekrose

Abbildung 44 zeigt HE-Kryoschnitt und CLE-Aufnahme eines Patienten mit Glioblastom WHO Grad 4. Im Präparat zeigte sich überwiegend flächige Nekrose mit zerfallendem glialem Gewebe und Zellen.

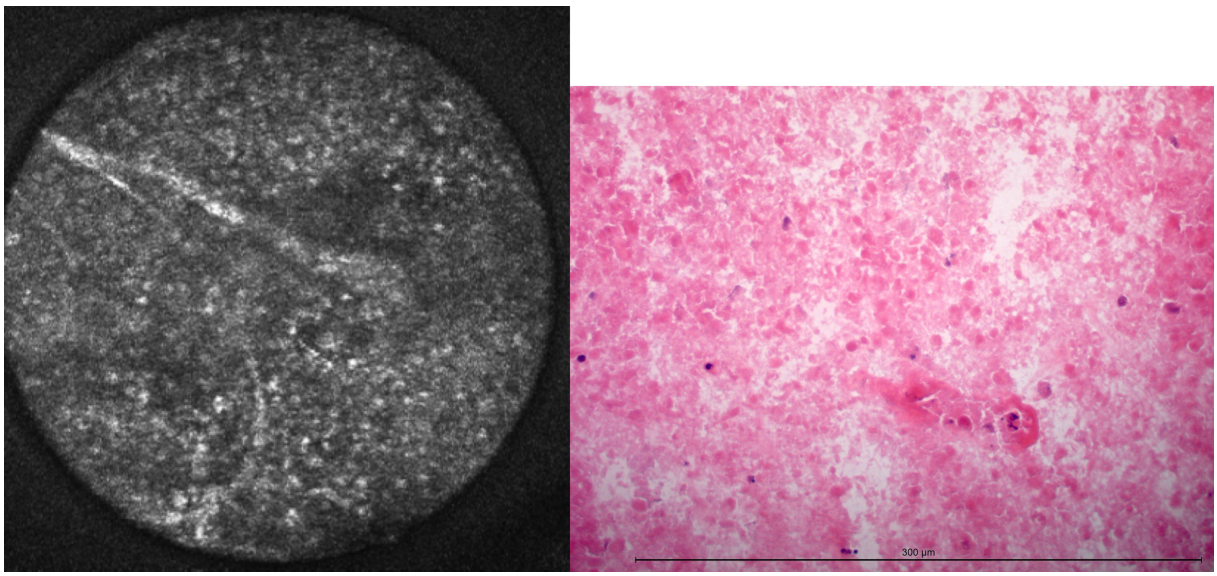

Abbildung 44: Flächige Nekrose bei Glioblastom, CLE-Aufnahme und Kryoschnitt.
Links: CLE-Aufnahme. Der Durchmesser des konfokalen Bildes beträgt 300 µm. Rechts: Kryoschnitt (HE-Färbung), 40fache Vergrößerung des Objektivs. Die Länge des Messbalkens beträgt 300 µm.

Die korrespondierenden CLE-Bilder zeigten einen Verlust der glialen Faserzeichnung und rundliche, signalintensive Strukturen in einem lockeren Verband. Diese wurden als zerfallende Zellen und Zellbestandteile interpretiert. Es kamen auch längliche, schmale Strukturen zur Darstellung, die sich mit Anschnitten von Gefäßresten in Übereinstimmung bringen ließen.

Eine Probe eines Patienten mit Glioblastom WHO Grad 4 (Abbildung 45) zeigte im Gefrierschnitt ebenfalls flächigen Zelluntergang, wobei das Gewebe hier noch kompakter zu liegen schien. Es stellte sich auch das CLE-Bild zwar mit entsprechend feinfleckigen Veränderungen dar, wobei diese kleiner und dichter erschienen. Gefäßanschnitte kamen ebenfalls zur Darstellung.

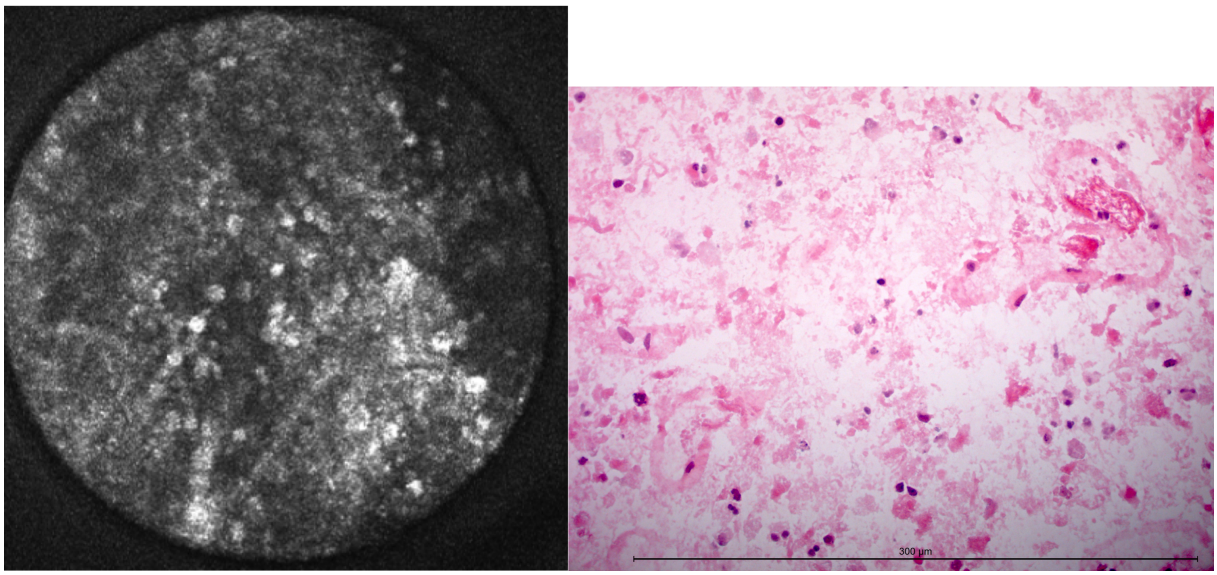

Abbildung 45: Flächige Nekrose bei Glioblastom, CLE-Aufnahme und Kryoschnitt.
Links: CLE-Aufnahme. Der Durchmesser des konfokalen Bildes beträgt 300 µm. Rechts: Kryoschnitt (HE-Färbung), 40fache Vergrößerung des Objektivs. Die Länge des Messbalkens beträgt 300 µm.

Im Vergleich dazu zeigte sich in Abbildung 46 nur ein kleines Nekroseareal angrenzend an vitales Tumorgewebe. Auch hier zeigte sich in der CLE allerdings ein den oben beschriebenen Kriterien entsprechendes Gewebsmuster mit rundlichen, hyperintensen Strukturen.

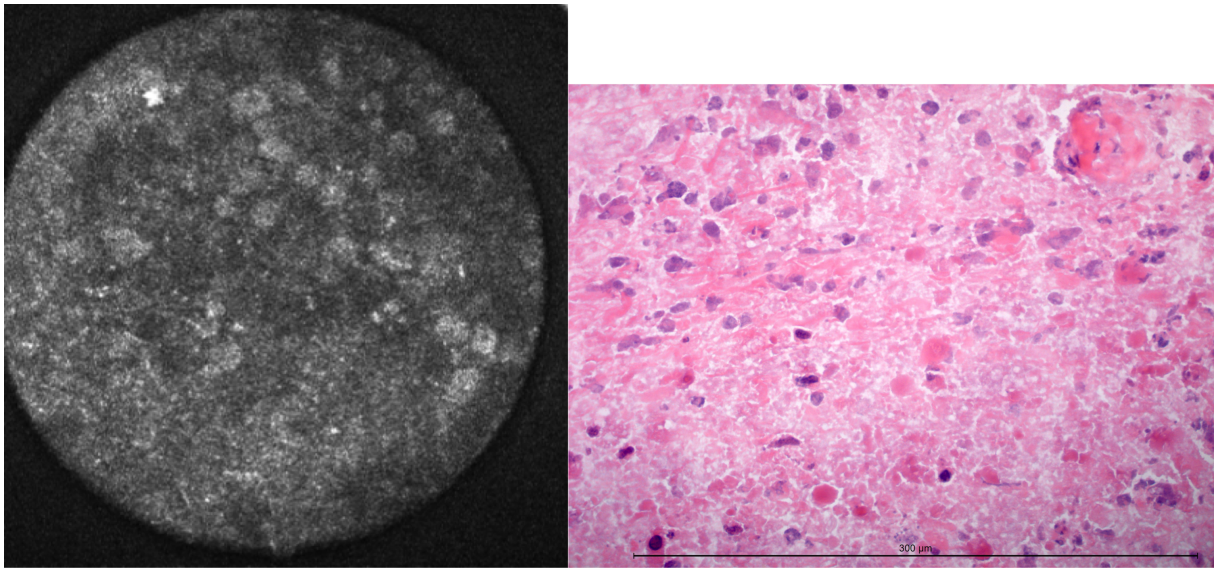

Abbildung 46: Nekroseareal angrenzend an vitalen Tumor bei malignem Astrozytom, CLE-Aufnahme und Kryoschnitt.
Links: CLE-Aufnahme. Der Durchmesser des konfokalen Bildes beträgt 300 µm. Rechts: Kryoschnitt (HE-Färbung), 40fache Vergrößerung des Objektivs. Die Länge des Messbalkens beträgt 300 µm.

Strichnekrosen, längliche Nekroseareale mit Pseudopalisadenstellung der umgebenden Tumorzellen, waren in vier der Kryoschnitte zu sehen. CLE-bildlich stellte sich dies wie oben beschriebene Nekrose dar, eine Darstellung des länglichen Verlaufs oder der Pseudopalisaden war jedoch nicht möglich (vgl. Abbildung 47).

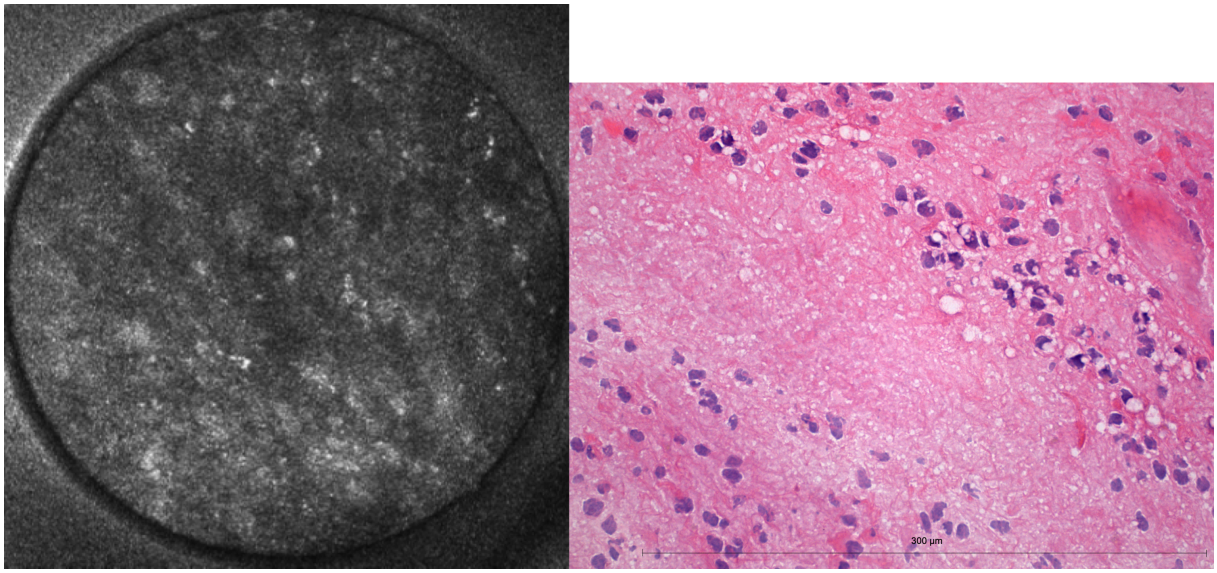

Abbildung 47: Strichnekrose bei Glioblastom, CLE-Aufnahme und Kryoschnitt.
Links: CLE-Aufnahme. Der Durchmesser des konfokalen Bildes beträgt 300 µm. Rechts: Kryoschnitt (HE-Färbung), 40fache Vergrößerung des Objektivs. Die Länge des Messbalkens beträgt 300 µm.

Die systematische Auswertung der Proben ergab (Tabelle 13):

In 16 der 125 vorliegenden histologischen Präparate fanden sich nekrotische Areale, davon 14 in Form flächiger Nekroseareale, von denen 4 wiederum ebenso Strichnekrosen zeigten, und 2 Präparate zeigten ausschließlich nekrotisches Gewebe. Insgesamt war Nekrose in 15 Präparaten astroglialer Tumore und einem oligodendroglialen Tumor zu sehen.

Mittels CLE wurde in 22 der 125 Proben Nekrose erkannt. Dies ergab eine Übereinstimmung bei 115 der 125 Präparate, dabei 14 richtig positive und 101 richtig negative Ereignisse. Es zeigten sich 2 falsch negative und 8 falsch positive Ereignisse. Es ergab sich also eine Genauigkeit von 92,0 %, eine Sensitivität von 87,5 % bei einer Spezifität von 92,66 %, ein positiver Vorhersagewert von 63,64 % und ein negativer Vorhersagewert von 98,06 %.

Tabelle 13: Vierfeldertafel Nekrose

		Kryoschnitt		
		1	**0**	**Gesamt**
CLE	**1**	14	8	22
	0	2	101	103
	Gesamt	16	109	125

Genauigkeit	Sensitivität	Spezifität	PPW	NPW
92,0 %	87,5 %	92,66 %	63,64 %	98,06 %

6.2.9 Zusammenfassung der deskriptiven Analyse

Die graue Substanz zeichnete sich durch das Vorkommen vergleichsweise großer Zellen aus, welche mittels CLE dargestellt wurden und als Neurone interpretiert werden konnten. In der grauen Substanz ließen sich außerdem je nach Ausrichtung des Präparats gerichtete Axonfaserbündel darstellen. Die weiße Substanz stellte sich vergleichsweise homogen und signalintensiv dar und zeigte Fasern, welche im Vergleich zur grauen Substanz diffuser erschienen. Zellkörper oder -kerne ließen sich nicht sicher von der glialen Matrix abgrenzen. Veränderungen der glialen Matrix stellten sich in der CLE-Bildgebung durch Verringerung bis zum völligen Verlust der Sichtbarkeit glialer Faserzüge dar. Eine erhöhte Zelldichte stellte sich einerseits durch flächige, dunkle Areale zwischen dem glialen Faserfilz dar, andererseits auch durch eine Unterbrechung des glialen Fasermusters durch die dicht gelagerten Zellen. Die Kernpleomorphie glialen Gewebes ließ sich anhand der Unruhe des Erscheinungsbildes abschätzen, einzelne Zellkerne oder Kerngrenzen kamen nicht zur Darstellung. Eine deutlich erhöhte Gefäßzeichnung mit vergröberten Gefäßen und größere Gefäßkonvolute sowie ein fein-kapilläres Netzwerk ließen sich mittels CLE darstellen, glomeruloide Gefäße oder Endothelproliferate ließen sich hingegen nicht sicher abgrenzen. Mitosen waren mittels CLE nicht erkennbar. Untergehende Zellen und nekrotisch zerfallendes Gewebe erschienen als helle, rundlich bis schollig gelagerte Formationen in Größen zwischen 3 µm und 20 µm.

6.2.10 Statistische Abhängigkeit der Variablen

Bei der Auswertung fiel auf, dass einige Variablen innerhalb einer Probe häufig die gleiche Ausprägung annahmen. Beispielsweise war histologisch betrachtet in 77 von 125 Fällen gleichzeitig eine Kernpleomorphie und erhöhte Zelldichte zu sehen, in 29 Fällen weder noch, aber nur in 13 Fällen eine erhöhte Zelldichte ohne Kernpleomorphie und in 6 Fällen eine Kernpleomorphie ohne erhöhte Zelldichte.

Diese Variablen waren sowohl histologisch (p<0,001*) als auch in der CLE-Auswertung (p<0,001*) statistisch signifikant abhängig. Zur Aufschlüsselung, inwiefern diese statistische Abhängigkeit einen Einfluss auf die Reliabilität der CLE-Methodik hat, wurden für die Merkmale Zelldichte, Kernpleomorphie und Matrixveränderungen sowohl für die histologische Auswertung als auch CLE-Auswertung für die Gruppe der Tumore getrennt nach Zellreihe auf ihre Abhängigkeit beziehungsweise Unabhängigkeit geprüft.

Tabelle 14: Statistische Abhängigkeit der Variablen Erhöhte Zelldichte, Kernpleomorphie und Veränderungen der glialen Matrix. P-Werte nach Exaktem Test nach Fisher. Statistisch signifikante Unterschiede sind fettgedruckt und mit Stern (*) markiert.

	Astrogliale Tumore/ Histo	**Astrogliale Tumore/ CLE**	**Oligodendro-gliale Tumore/ Histo**	**Oligodendro-gliale Tumore/ CLE**
Erhöhte Zelldichte* Kernpleomorphie	**<0,001***	**<0,001***	0,111	0,579
Erhöhte Zelldichte* Matrixveränderungen	**0,003***	**<0,001***	0,772	1,000
Kernpleomorphie* Matrixveränderungen	**0,013***	**<0,001***	0,515	0,232

Die Berechnung (Tabelle 14) ergab, dass in der CLE-Auswertung für die Gruppe der astroglialen Tumore zwar eine Abhängigkeit der Variablen voneinander nachzuweisen war, dies aber auch für die histologische Diagnostik stimmte. Daraus ergibt sich, dass die Variablen gemeinsam eine erhöhte Auftretenswahrscheinlichkeit zeigen und dieser Zusammenhang auch mittels CLE beobachtet werden kann.

Für die oligodendroglialen Tumore ergab sich ein anderes Bild: Hier zeigten sich die Ausprägungen untereinander alle statistisch signifikant unabhängig voneinander, sowohl in der histologischen Auswertung der Kryoschnitte als auch in der CLE-Auswertung. Dies bedeutet, dass die verschiedenen Variablen getrennt voneinander erfolgreich analysiert werden konnten.

6.2.11 Seltenere histologische Merkmale

Dieser Abschnitt beschäftigt sich mit in den vorliegenden Proben seltener vorkommenden histologischen Merkmalen. Aufgrund der zum Teil geringen Fallzahl wurde eine reine Deskription vorgenommen.

6.2.11.1 Mineralisationen

Mineralisationen zeigten sich in vier der vorliegenden Präparate, zwei davon von zwei verschiedenen Patienten mit Oligodendrogliom WHO Grad 3 (Abbildung 48), zwei davon in Proben eines Patienten mit pilomyxoidem Astrozytom.

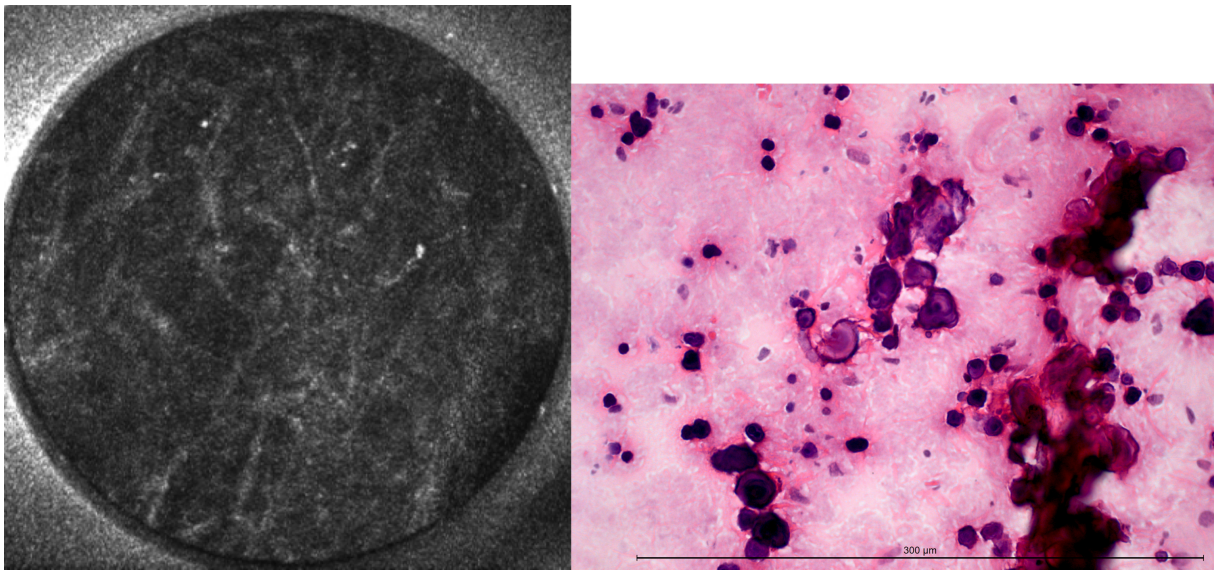

Abbildung 48: Mineralisationen in einem Oligodendrogliom WHO Grad 3, CLE-Aufnahme und Kryoschnitt.
Links: CLE-Aufnahme. Der Durchmesser des konfokalen Bildes beträgt 300 µm. Rechts: Kryoschnitt (HE-Färbung), 40fache Vergrößerung des Objektivs. Die Länge des Messbalkens beträgt 300 µm.

In der CLE könnten Mineralisationen Signalauslöschungen zuzuordnen sein, welche am ehesten auf die große Streuung des Lichtes durch die Kalziumkristalle zurückzuführen wäre. Eine sichere Identifikation oder Zuordnung solcher Signalauslöschungen zu Kalzifikationen war allerdings in keiner der 4 Proben möglich.

6.2.11.2 Gemistozyten

Bei der Auswertung der Kryoschnitte zeigten sich in der vorliegenden Studie 30 Proben mit gemistozytärem oder minigemistozytärem Anteil. Ein CLE-Korrelat ließ sich in 17 dieser 30 Fälle feststellen.

Histologisch zeigte sich beispielsweise in der Probe eines Patienten mit Astrozytom WHO Grad 3 (Abbildung 49) bereichsweise eine hohe Anzahl von Gemistozyten.

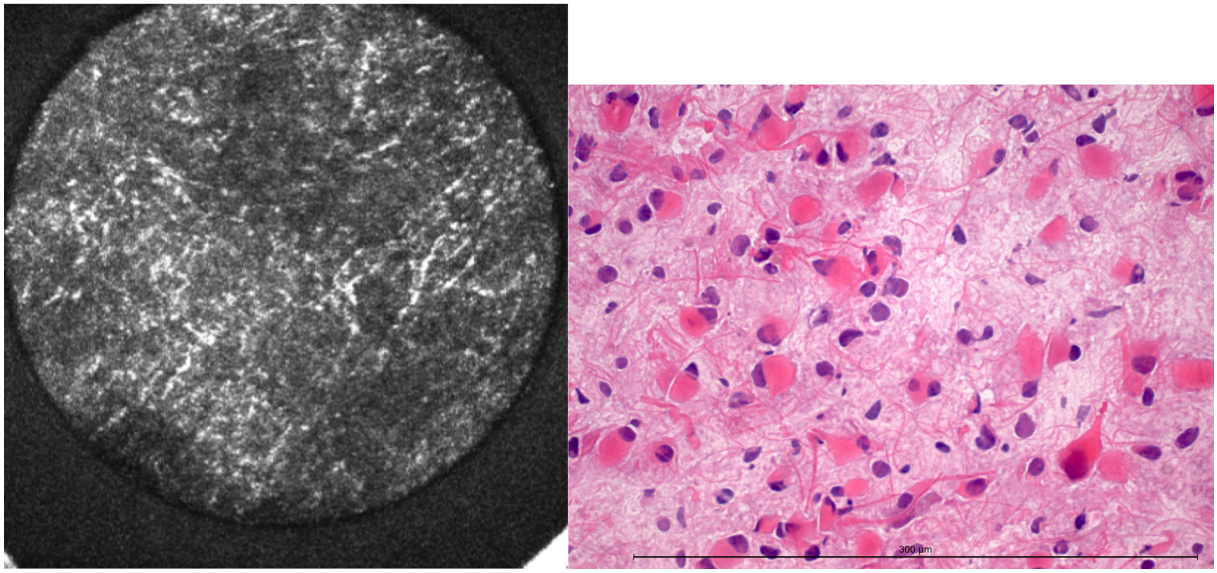

Abbildung 49: Astrozytom WHO Grad 3 mit gemistozytärem Anteil, CLE-Aufnahme und Kryoschnitt. Links: CLE-Aufnahme. Der Durchmesser des konfokalen Bildes beträgt 300 µm. Rechts: Kryoschnitt (HE-Färbung), 40fache Vergrößerung des Objektivs. Die Länge des Messbalkens beträgt 300 µm.

In der CLE-Diagnostik zeigte sich in Proben mit gemistozytärem Anteil eine Signalintensitätssteigerung der als gliale Matrix interpretierten Faserzeichnung. Dies ließe sich auf die Einlagerung von GFAP zurückführen. Einzelne Zellen waren jedoch auch hier nicht abzugrenzen.

Ähnliche diffuse Signalsteigerung des glialen Faserfilz in der CLE-Diagnostik wies folgendes Präparat (Abbildung 50) eines Astrozytoms WHO Grad 2 mit Gemistozytenbesatz auf.

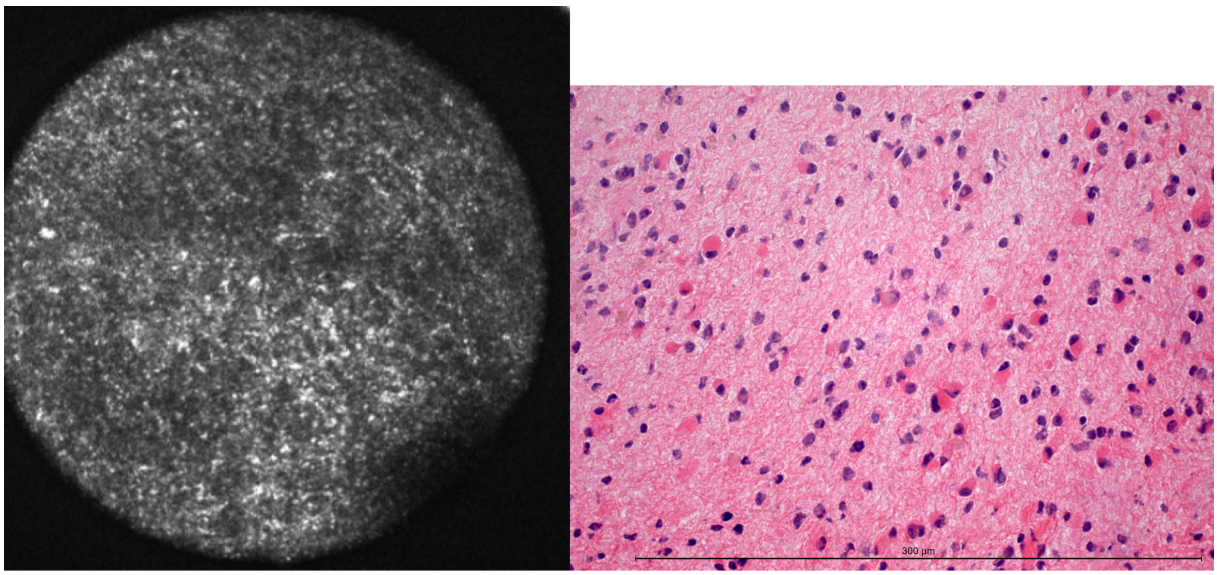

Abbildung 50: Astrozytom WHO Grad 2 mit gemistozytärem Anteil, CLE-Aufnahme und Kryoschnitt. Links: CLE-Aufnahme. Der Durchmesser des konfokalen Bildes beträgt 300 µm. Rechts: Kryoschnitt (HE-Färbung), 40fache Vergrößerung des Objektivs. Die Länge des Messbalkens beträgt 300 µm.

6.2.11.3 Apoptosen

CLE-morphologisch zeigten sich sehr signalintensive, nicht zwingend rundliche Strukturen, deren Durchmesser in etwa bei 10 µm lag. Die Steigerung der Signalintensität (vgl. Abbildung 51) könnte auf die Kondensierung des Zytoplasmas durch die Zellschrumpfung zu erklären sein.

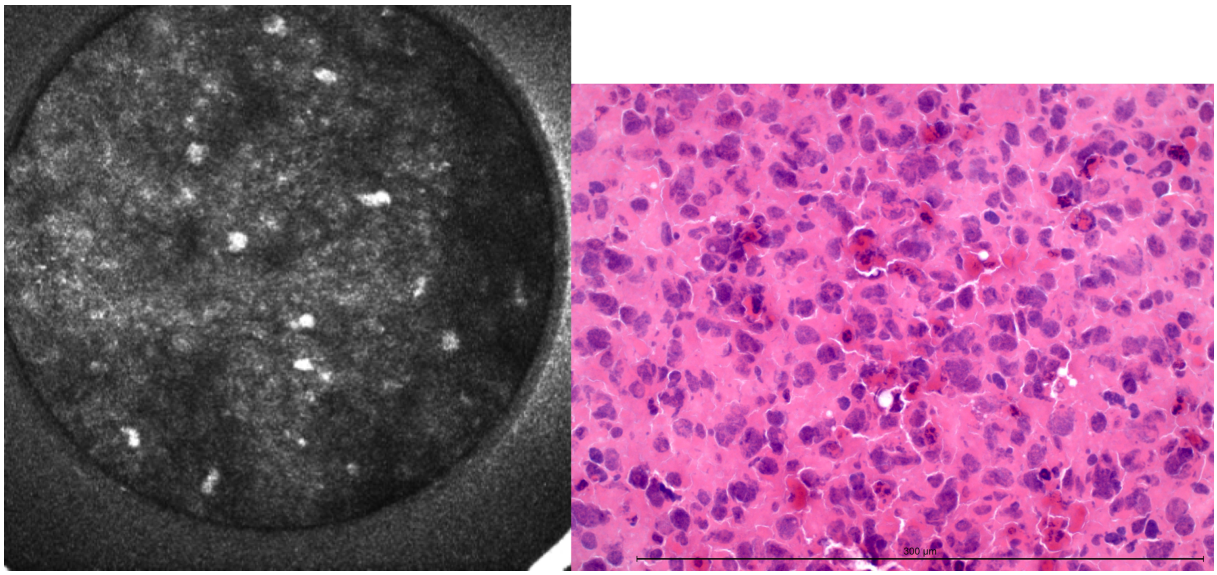

Abbildung 51: Oligodendrogliom WHO Grad 3 mit erhöhter Apoptosenzahl, CLE-Aufnahme und Kryoschnitt.
Links: CLE-Aufnahme. Der Durchmesser des konfokalen Bildes beträgt 300 µm. Rechts: Kryoschnitt (HE-Färbung), 40fache Vergrößerung des Objektivs. Die Länge des Messbalkens beträgt 300 µm.

Ausgeprägte apoptotische Aktivität wiesen 17 der histologischen Präparate auf, ein CLE-bildliches Korrelat wie oben beschrieben zeigte sich in 11 dieser 17 Fälle.

6.2.11.4 Reaktive astrozytäre Gliose

31 der 125 Proben zeigten in der weißen oder grauen Substanz des Tumorumfeldes eine relevante reaktive astrozytäre Gliose.

In der CLE-Bildgebung wurde ein dem histologischen Bild ähnliches Hervortreten reaktiver Astrozyten aus dem glialen Faserfilz beobachtet.

Abbildung 52 zeigt reaktive astrozytäre Gliose in der weißen Substanz eines Patienten mit Oligodendrogliom WHO Grad 2. Die Astrozyten wiesen im HE-Schnitt zarte, eosinophile Ausläufer auf. Die korrelierende CLE-Aufnahme zeigte ein gliales Fasermuster, typisch diffus der weißen Substanz entsprechend. Es erschienen jedoch immer wieder Foci mit erhöhter Signalintensität. Diese schienen ein Zentrum und davon ausgehende, radiäre Faserzüge aufzuweisen, welche sich gut mit reaktiven Astrozyten in Übereinstimmung bringen ließen. Insgesamt konnte dies allerdings nur in 10 der 31 Proben mit reaktiver Gliose mittels CLE erkannt werden.

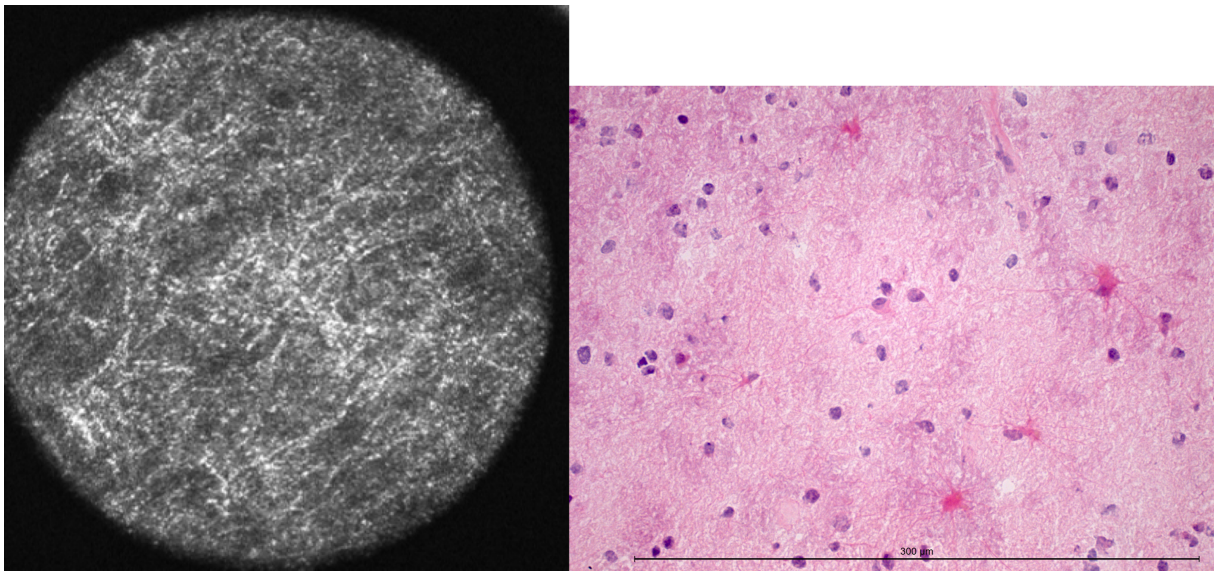

Abbildung 52: Reaktive astrozytäre Gliose in der weißen Substanz bei Oligodendrogliom WHO Grad 2, CLE-Aufnahme und Kryoschnitt.
Links: CLE-Aufnahme. Der Durchmesser des konfokalen Bildes beträgt 300 µm. Rechts: Kryoschnitt (HE-Färbung), 40fache Vergrößerung des Objektivs. Die Länge des Messbalkens beträgt 300 µm.

6.2.11.5 Lymphozytäres Infiltrat

Ein entzündliches Infiltrat, vowiegend lymphozytär, wurde in 8 der 125 entnommenen Proben gesehen.

Einzelne Lymphozyten waren in der CLE-Bildgebung am ehesten aufgrund der geringen Größe der Zellen nicht abgrenzbar, Ansammlungen von Lymphozyten könnten größeren, fleckförmigen Signalauslöschungen entsprechen. Eine sichere Differenzierung war aufgrund der Seltenheit eines lymphozytären Infiltrats nicht möglich.

Abbildung 53 zeigt Kryoschnitt und CLE-Aufnahme eines Patienten mit Glioblastom WHO Grad 4. Histologisch wies das Gewebe perivaskulär betonte lymphozytäre Infiltrate auf. CLE-bildlich könnte dies beispielsweise der dunklen, fleckigen Formation in der Bildmitte entsprechen, eine sichere Zuordnung gelang hier jedoch nicht.

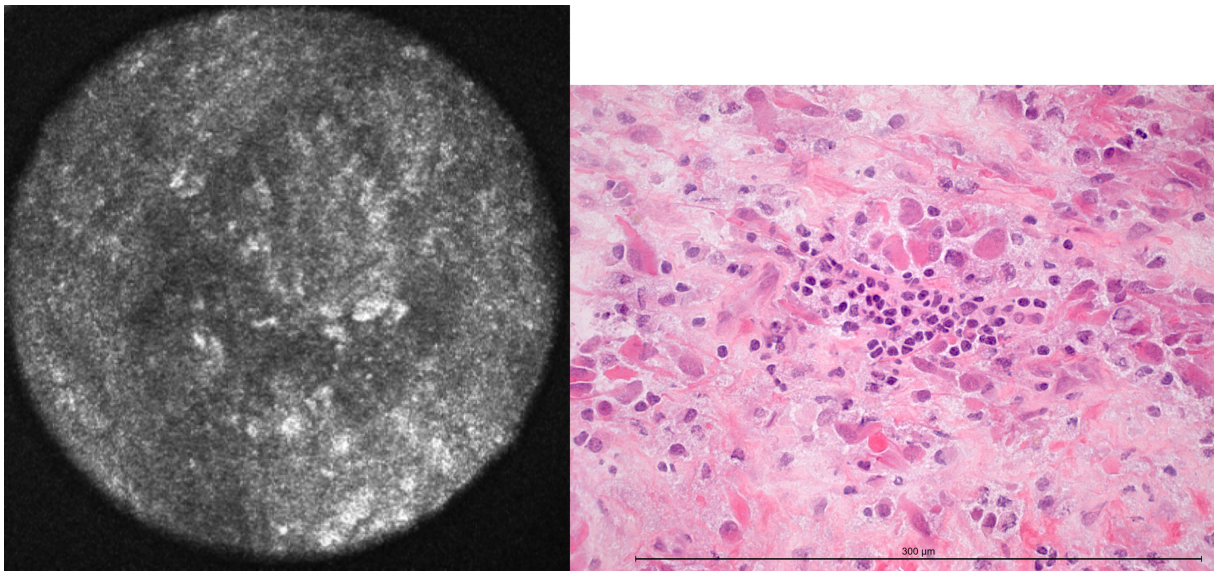

Abbildung 53: Lymphozytäres Infiltrat bei Glioblastom, CLE-Aufnahme und Kryoschnitt.
Links: CLE-Aufnahme. Der Durchmesser des konfokalen Bildes beträgt 300 µm. Rechts: Kryoschnitt (HE-Färbung), 40fache Vergrößerung des Objektivs. Die Länge des Messbalkens beträgt 300 µm.

6.2.11.6 Einblutungen

Histologisch zeigten sich in 5 der 125 Präparate größere Einblutungen im Tumorgewebe.

In der CLE-Diagnostik wären aufgrund der Kernfreiheit und im Verlauf durch den Zerfall von Erythrozyten am ehesten ein Bild ähnlich einer Tumornekrose zu erwarten gewesen, dies konnte jedoch anhand der vorliegenden CLE-Aufnahmen nicht bestätigt werden (vgl. Abbildung 54).

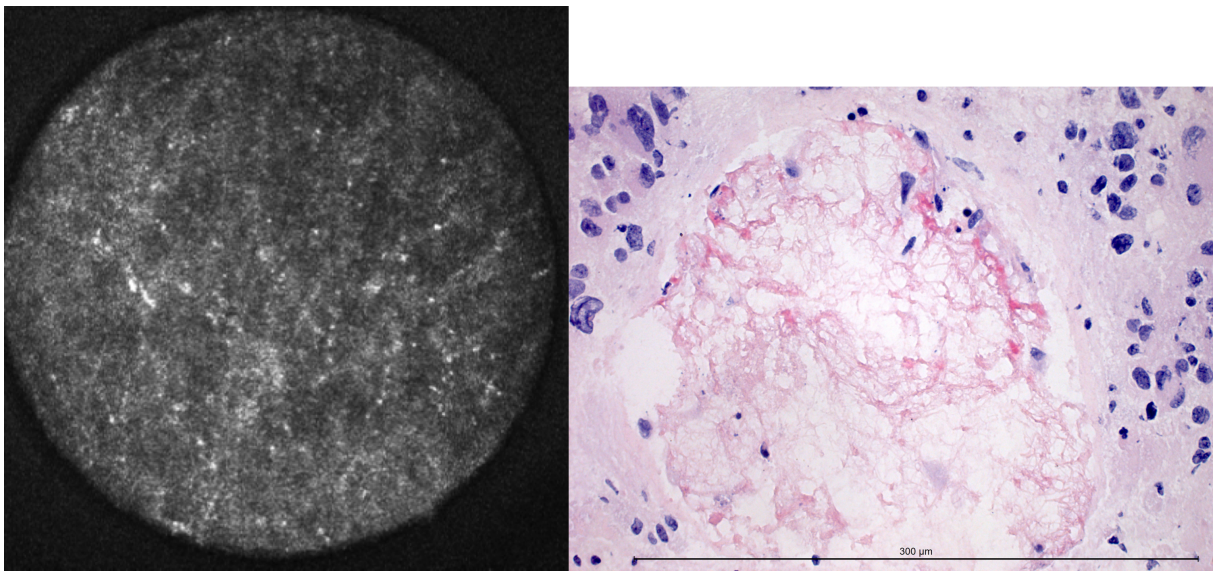

Abbildung 54: Einblutung bei Glioblastom, CLE-Aufnahme und Kryoschnitt.
Links: CLE-Aufnahme. Der Durchmesser des konfokalen Bildes beträgt 300 µm. Rechts: Kryoschnitt (HE-Färbung), 40fache Vergrößerung des Objektivs. Die Länge des Messbalkens beträgt 300 µm.

6.2.11.7 Makrophagen

In der vorliegenden Studie zeigten 3 der 125 Proben Schaumzellen oder Schaumzellnester, darunter zwei Glioblastome WHO Grad 4 sowie ein Gangliogliom WHO Grad 1.

In allen drei CLE-Aufnahmen der Proben, die histologisch Schaumzellen enthielten, ließen sich signalintensive, rundliche und zum Teil zusammengelagert wirkende Strukturen darstellen, die der Größe nach gut Schaumzellen oder Schaumzellnestern entsprechen könnten (vgl. Abbildung 55 und Abbildung 56). Der lipidreiche Inhalt der schaumzelligen Makrophagen könnte die Hyperintensität dieser Strukturen erklären.

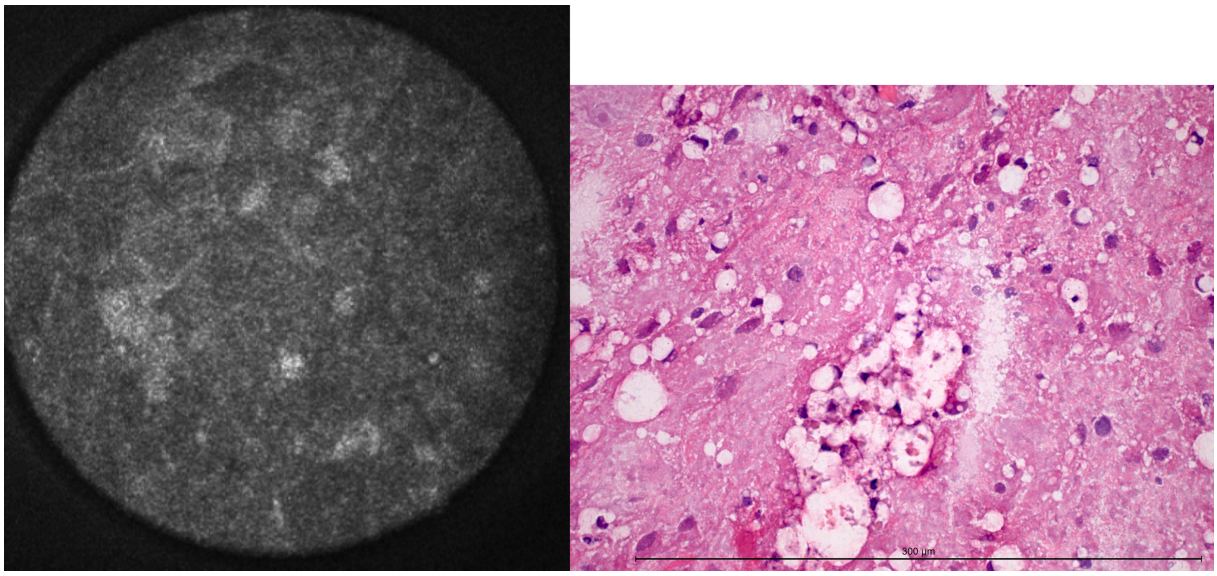

Abbildung 55: Schaumzellnester bei Gangliogliom WHO Grad 1, CLE-Aufnahme und Kryoschnitt. Links: CLE-Aufnahme. Der Durchmesser des konfokalen Bildes beträgt 300 µm. Rechts: Kryoschnitt (HE-Färbung), 40fache Vergrößerung des Objektivs. Die Länge des Messbalkens beträgt 300 µm.

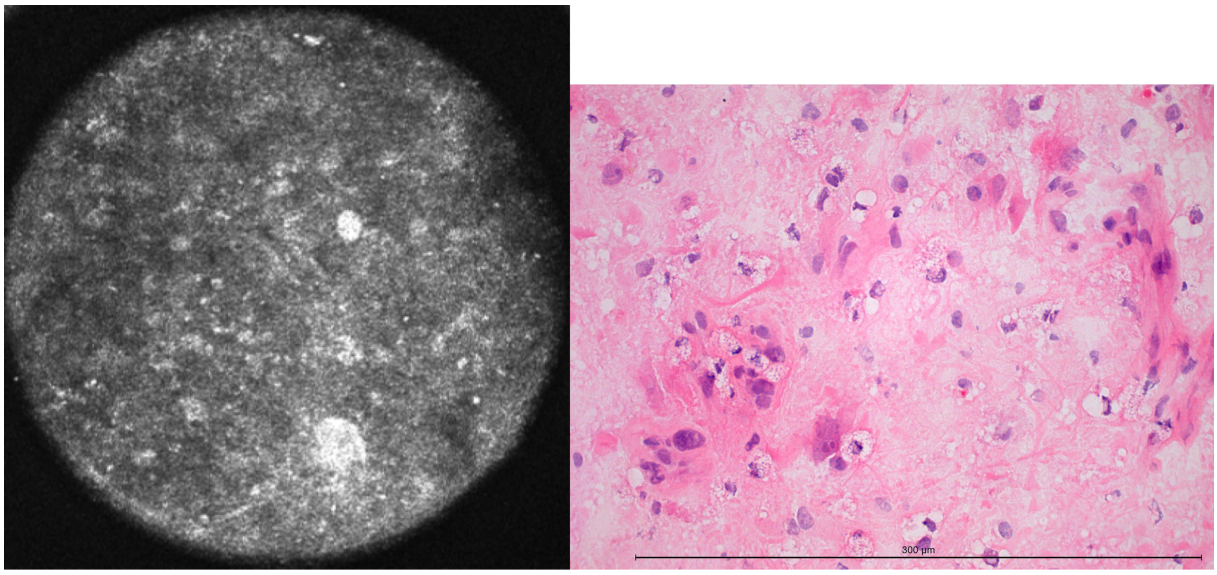

Abbildung 56: Makrophagenaktivität bei Glioblastom, CLE-Aufnahme und Kryoschnitt. Links: CLE-Aufnahme. Der Durchmesser des konfokalen Bildes beträgt 300 µm. Rechts: Kryoschnitt (HE-Färbung), 40fache Vergrößerung des Objektivs. Die Länge des Messbalkens beträgt 300 µm.

6.2.11.8 Riesenzellen

Mehrkernige Riesenzellen zeigten sich in 4 der 125 Proben, jeweils bei Glioblastomen WHO Grad 4. Im HE-gefärbten Kryoschnitt wiesen die Zellen einen Durchmesser von bis zu 70µm auf. Strukturen vergleichbarer Größe zeigten sich auch in den korrespondierenden CLE-Aufnahmen (vgl. Abbildung 57). Die Abgrenzbarkeit der Zellen dürfte sich einerseits durch die schiere Größe der Zellen erklären lassen, als auch durch die zytoplasmatischen Veränderungen der Riesenzellen, ähnlich derer gemistozytärer Astrozyten.
In allen vier CLE-Kryoschnitt-Paaren ließen sich entsprechende Strukturen nachweisen.

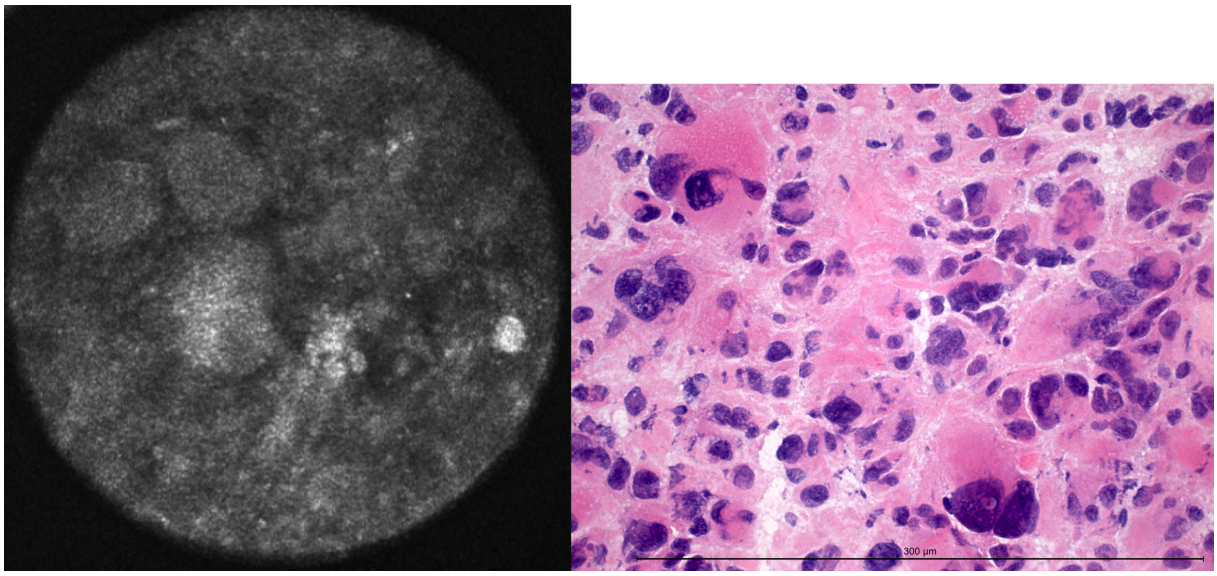

Abbildung 57: Mehrkernige Riesenzellen bei Glioblastom, CLE-Aufnahme und Kryoschnitt.
Links: CLE-Aufnahme. Der Durchmesser des konfokalen Bildes beträgt 300 µm. Rechts: Kryoschnitt (HE-Färbung), 40fache Vergrößerung des Objektivs. Die Länge des Messbalkens beträgt 300 µm.

6.3 Differenzierung zwischen Tumor und umgebendem Hirngewebe

Histologisch konnte in 103 der 125 Präparate sicher Tumor beschrieben werden (Tabelle 15). In 10 dieser 103 Präparate zeigte sich zusätzlich graue Substanz, in 7 auch weiße Substanz und in 4 Präparaten graue und weiße Substanz sowie Tumor. 80 Präparate zeigten ausschließlich Tumor.
CLE-bildlich wurde 102 der 125 Proben Tumor zugeordnet. Es ergab sich eine Übereinstimmung in 114 der 125 Proben, damit eine Genauigkeit von 91,2 %. Es zeigten sich 6 falsch positive sowie 5 falsch negative Ereignisse. Für die Sensitivität ergab sich somit ein Wert von 94,17 %, für die Spezifität 77,27 %. Der positive prädiktive Wert betrug 95,1 %, der negative prädiktive Wert 73,91 %.

Tabelle 15: Vierfeldertafel Tumor

		Kryoschnitt		
		1	**0**	**Gesamt**
CLE	**1**	97	6	102
	0	5	17	23
	Gesamt	103	22	125

Genauigkeit	**Sensitivität**	**Spezifität**	**PPW**	**NPW**
91,2 %	94,17 %	77,27 %	95,1 %	73,91 %

6.3.1 Histologische Kritierien

Mittels CLE wurde in 68 von 103 (66,02%) Fällen von Tumorgewebe eine Veränderung der Gewebsmatrix beschrieben, sowie in 0 von 22 (0%) Fällen ohne Tumor (p<0,001*). Eine erhöhte Zelldichte wurde in 89 der 103 (86,41 %) der Tumorproben sowie in 1 der 22 (4,55 %) Präparate ohne Tumor identifiziert (p<0,001*). Eine deutliche Kernpleomorphie fand sich mittels CLE in 82 der 103 (79,61 %) der Tumorproben sowie in 1 der 22 (4,55 %) tumorfreien Präparate (p<0,001*). In 63 der 103 (61,17 %) Tumorproben fand sich ein verstärktes Gefäßmuster, in 4 der 22 (18,18 %) Proben ohne Tumor ebenfalls (p<0,001*).
Nekrose wurde in 22 von 103 (21,36 %) Tumorproben erkannt, in 0 (0 %) der tumorfreien Proben (p=0,013*).
Alle der oben beschrieben Merkmale unterscheiden sich also signifikant in Tumor und umgebendem Hirngewebe und können somit zur Unterscheidung dieser Regionen herangezogen werden (vgl. Tabelle 16 sowie Abbildung 58).

Tabelle 16: Vergleich der Häufigkeit der Darstellung der histologischen Kriterien mittels CLE in Tumor und umgebendem Gewebe. P-Werte nach Exaktem Test nach Fisher. Statistisch signifikante Unterschiede sind fettgedruckt und mit Stern (*) markiert.

	Häufigkeit im Tumor	**Häufigkeit im umgebenden Gewebe**	**p-Wert**
Gewebematrix-veränderungen	66,02 %	0 %	**<0,001***
Erhöhte Zelldichte	86,41 %	4,55 %	**<0,001***
Kernpleomorphie	79,61 %	4,55 %	**<0,001***
Verstärktes Gefäßmuster	61,17 %	18,18 %	**<0,001***
Nekrose	21,36 %	0 %	**0,013***

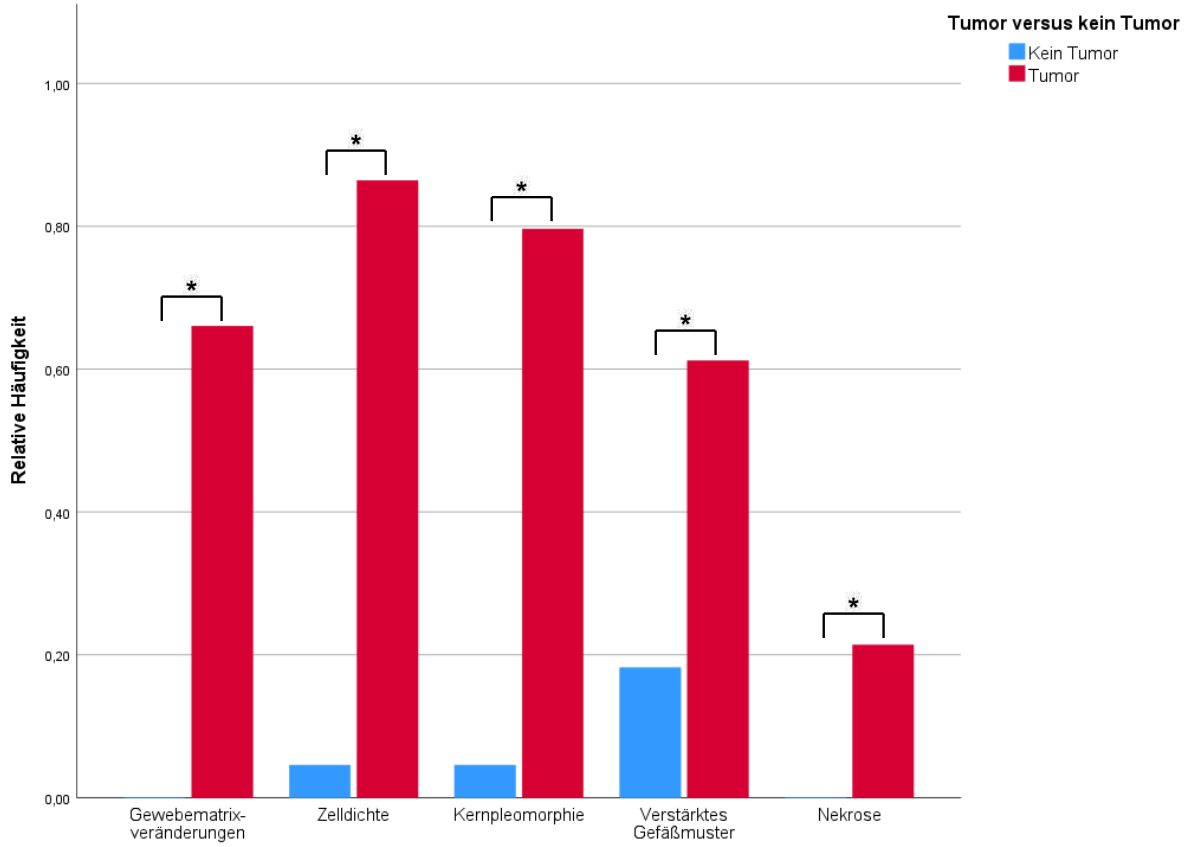

Abbildung 58: Balkendiagramm der relativen Häufigkeitenverteilung der histologischen Kriterien in Tumor und umgebendem Gewebe. Statistisch signifikante Unterschiede sind mit Klammer und Stern (*) markiert.

6.4 Unterscheidung astro- und oligodendroglialer Tumore

In diese Untersuchung wurden alle 125 Proben eingeschlossen. Die Proben des Gangliogliom wurden aufgrund der astrozytären Differenzierung der Gliazellkomponente der astrozytären Zellreihe zugeordnet.

6.4.1 Astrogliale Tumore

In der vorliegenden Studie zeigten sich 102 der 125 Proben vom astrozytären Zelltyp (Tabelle 17).

83 dieser 102 Proben enthielten Tumor, davon wurden 78 richtig mittels CLE zugeordnet. Es zeigten sich auch 19 tumorfreie Proben, hiervon wurden 14 richtig negativ erkannt. Insgesamt wurden sowohl 5 Proben falsch negativ als auch 5 Proben falsch positiv erkannt.

Es ergab sich somit eine Genauigkeit von 90,2 % für astrogliale Tumore, eine Sensitivität von 93,98 %, eine Spezifität von 73,68 %, ein positiver prädiktiver Wert von 93,98 % und ein negativer prädiktiver Wert von 73,68 %.

Tabelle 17: Vierfeldertafel astrogliale Tumore

		Kryoschnitt		
		1	**0**	**Gesamt**
CLE	**1**	78	5	83
	0	5	14	19
	Gesamt	83	19	102

Genauigkeit	Sensitivität	Spezifität	PPW	NPW
90,2 %	93,98 %	73,68 %	93,98 %	73,68 %

6.4.2 Oligodendrogliale Tumore

In diese Studie wurden 23 Proben oligodendroglialer Tumore eingeschlossen. 20 dieser 23 entnommenen Proben enthielten Tumor, 3 nur umliegendes Gewebe. Von diesen 23 wurden insgesamt 22 richtig zugeordnet (Tabelle 18).
Es wurden sowohl 19 der 20 Tumorproben als richtig positive erkannt als auch alle 3 negative richtig negativ. Eine Zuordnung war falsch negativ, keine falsch positiv. Insgesamt ergab dies eine Genauigkeit von 95,65 % für oligodendrogliale Tumore. Die Sensitivität betrug 100 %, die Spezifität 95,0 %, der positive prädiktive Wert 75,0 % und der negative prädiktive Wert 100 %.

Tabelle 18: Vierfeldertafel oligodendrogliale Tumore

		Kryoschnitt		
		1	**0**	**Gesamt**
CLE	**1**	19	0	19
	0	1	3	4
	Gesamt	20	3	23

Genauigkeit	Sensitivität	Spezifität	PPW	NPW
95,65 %	100 %	95 %	75 %	100 %

6.4.3 Histologische Kriterien

56 der 83 (67,47 %) astroglialen Tumorproben zeigten in der CLE Gewebematrix-veränderungen, aber auch 12 der 20 (60,0 %) oligodendroglialen Tumore wiesen CLE-bildlich eine Rarefizierung der Gewebematrix auf. Es zeigte sich kein statistisch signifikanter Unterschied zwischen beiden Gruppen (p=0,602). In der Gruppe der astroglialen Tumore zeigten 71 der 83 (85,54 %) Proben eine deutlich erhöhte Zelldichte mittels CLE. Auch 18 der

20 (90 %) der Oligodendrogliomproben hatten eine erhöhte Zelldichte. Hier zeigte sich kein Unterschied zwischen den beiden Zellreihen (p=1,0). Erwartungsgemäß wiesen astrogliale Tumore häufiger eine mittels CLE nachweisbare Kernpleomorphie auf (72 von 83, 86,75 %) als Tumore der oligodendroglialen Zellreihe (10 von 20, 50,0 %). Dieser Unterschied war statistisch signifikant (p<0,001*). Hinsichtlich der Darstellung eines verstärktes Gefäßmusters zeigte sich kein signifikanter Unterschied beider Gruppen (p=1,0). 61,45 % der Astrozytome (51 von 83) zeigten ein verstärktes Gefäßmuster, 60,0 % (12 von 20) der Oligodendrogliome, ebenfalls ohne signifikanten Unterschied. Auch das Erkennen von Nekrose stellte keinen statistisch signifikanten Unterschied dar, in 10,0 % (2 von 20) der oligodendroglialen Proben zeigte sich Nekrose, sowie in 24,1 % (20 von 83) der astroglialen Proben (p=0,230).

Tabelle 19: Vergleich der Häufigkeit der Darstellung der histologischen Kriterien mittels CLE in astro- und oligodendroglialen Tumoren. P-Werte nach Exaktem Test nach Fisher. Statistisch signifikante Unterschiede sind fettgedruckt und mit Stern (*) markiert.

	Häufigkeit in astroglialen Tumoren (n=83)	**Häufigkeit in oligodendroglialen Tumoren (n=20)**	**p-Wert**
Gewebematrix-veränderungen	67,47 %	60,0 %	0,602
Erhöhte Zelldichte	85,54 %	90,0 %	1,000
Kernpleomorphie	86,75 %	50,0 %	**<0,001***
Verstärktes Gefäßmuster	61,45 %	60,0 %	1,000
Nekrose	24,1 %	10,0 %	0,230

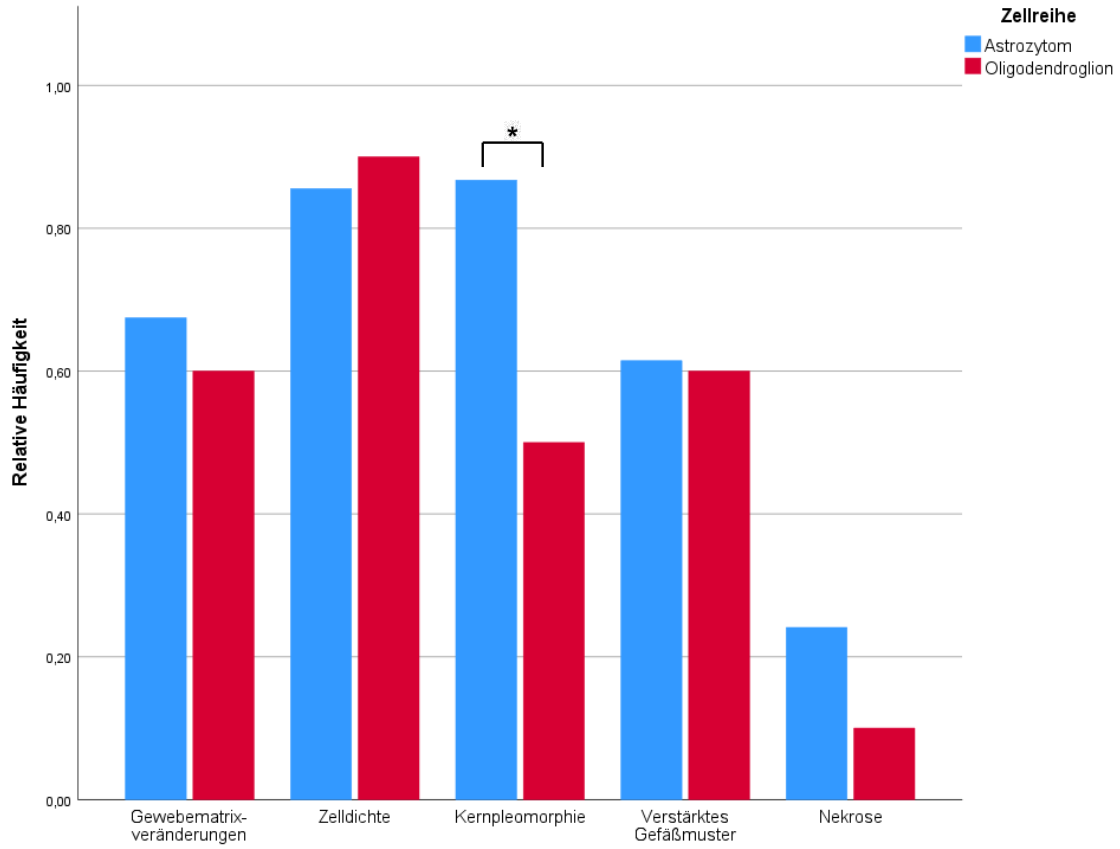

Abbildung 59: Balkendiagramm der relativen Häufigkeitenverteilung der histologischen Kriterien in astro- und oligodendroglialen Tumoren. Statistisch signifikante Unterschiede sind mit Klammer und Stern (*) markiert.

6.5 Unterscheidung niedrig- und höhermaligner Gliome

In diese Analyse wurden ebenfalls alle 125 Proben eingeschlossen. Das pilomyxoide Astrozytom ist bislang nicht gradiert, darf jedoch den niedrigmalignen Gliomen zugerechnet werden.

6.5.1 Niedrigmaligne Gliome

Von 122 Proben wurden 42 (%) bei Patienten mit niedrigmalignen Gliomen entnommen. Histologisch fand sich in 35 dieser 42 (83,33 %) dieser Proben Tumor, in 7 (16,67 %) war nicht sicher Tumor enthalten (Tabelle 20).

32 Proben wurden richtig positiv, 5 richtig negativ mittels CLE zugeordnet. Es ergaben sich außerdem 2 falsch positive und 3 falsch negative Ereignisse. Daraus berechnete sich eine Genauigkeit von 88,1 %, eine Sensitivität von 91,43 % und eine Spezifität von 71,43 %. Der positive prädiktive Wert für Tumor bei niedriggradigen Gliomen mittels CLE betrug 94,12 %, der negative prädiktive Wert 62,5 %.

Tabelle 20: Vierfeldertafel niedriggradige Gliome

		Kryoschnitt		
		1	**0**	**Gesamt**
CLE	**1**	32	2	34
	0	3	5	8
	Gesamt	35	7	42

Genauigkeit	Sensitivität	Spezifität	PPW	NPW
88,1 %	91,43 %	71,43 %	94,12 %	62,5 %

6.5.2 Höhermaligne Gliome

83 der 122 (68,03 %) der entnommenen Gewebeproben stammten von Patienten mit höhergradigem Gliom, d.h. im WHO Grad 3 oder 4. Von diesen 83 Proben enthielten 68 (81,93 %) sicher Tumor, 15 (18,07 %) nicht (Tabelle 21).
Mittels CLE wurde in 86 Proben Tumor erkannt, davon waren 65 richtig positiv und 3 falsch positiv. Es ergaben sich zudem 12 richtig negative und 3 falsch negative Zuordnungen. Dies ergab für die Erkennung von Tumor bei höhergradigen Gliomen eine Genauigkeit von 92,77 %. Die Sensitivität betrug 95,59 %, die Spezifität 80,0 %, der positive Vorhersagewert 95,59 %, der negative Vorhersagewert 80,0 %.

Tabelle 21: Vierfeldertafel höhergradige Gliome

		Kryoschnitt		
		1	**0**	**Gesamt**
CLE	**1**	65	3	68
	0	3	12	15
	Gesamt	68	15	83

Genauigkeit	Sensitivität	Spezifität	PPW	NPW
92,77%	95,59%	80,0%	95,59%	80,0%

6.5.3 Histologische Kriterien

Alle evaluierten Kriterien wurden in den Tumorproben auf ihre Ausprägung in niedriggradigen (d.h. WHO Grade 1 und 2) sowie in hochgradigen Tumoren (WHO Grade 3 und 4) untersucht.

In diese Studie wurden 35 Tumorproben niedriggradiger Gliome und 68 Tumorproben höhergradiger Gliome eingeschlossen (Tabelle 22).

Gewebematrixveränderungen zeigten 23 der 35 (65,71 %) der LGGs sowie 45 der 68 (66,18 %) der HGGs in der CLE-Bildgebung, damit trat kein Unterschied zwischen beiden Gruppen auf (p=1,0). 27 der 35 (77,14 %) LGGs zeigten in der CLE eine erhöhte Zelldichte, ebenso 62 der 68 (91,18 %) HGGs. Diese Differenz zeigte keine statistische Signifikanz (p=0,068). Auch bezüglich der Kernpleomorphie konnte mittels CLE kein signifikanter Unterschied beider Gruppen nachgewiesen werden (p=0,196): 25 der 35 (71,43 %) zeigten ebenso wie 57 von 68 (83,92 %) der HGGs eine nachweisbare Kernpleomorphie. Ein verstärktes Gefäßmuster trat bei 23 der 35 (65,71 %) LGGs und 40 der 68 (58,82 %) der HGGs auf und zeigte damit keinen Unterschied zwischen den Gruppen (p=0,530). Lediglich das Erkennen von Nekrose trat in der Gruppe der HGGs häufiger auf: In einem der 35 (2,86 %) LGG-Proben erfolgte die Diagnose Nekrose anhand der CLE-Bildgebung, in der Gruppe der HGGs wurde hingegen in 21 von 68 Fällen (30,88 %) Nekrose erkannt (p<0,001*).

Tabelle 22: Vergleich der Häufigkeit der Darstellung der histologischen Kriterien mittels CLE in niedrig- und höhergradigen Gliomen. P-Werte nach Exaktem Test nach Fisher. Statistisch signifikante Unterschiede sind fettgedruckt und mit Stern (*) markiert.

	Häufigkeit LGGs	**Häufigkeit HGGs**	**p-Wert**
Gewebematrix-veränderungen	65,71 %	66,18 %	1,0
Erhöhte Zelldichte	77,14 %	91,18 %	0,068
Kernpleomorphie	71,43 %	83,92 %	0,196
Verstärktes Gefäßmuster	65,71 %	58,82 %	0,530
Nekrose	2,86 %	30,88 %	**<0,001***

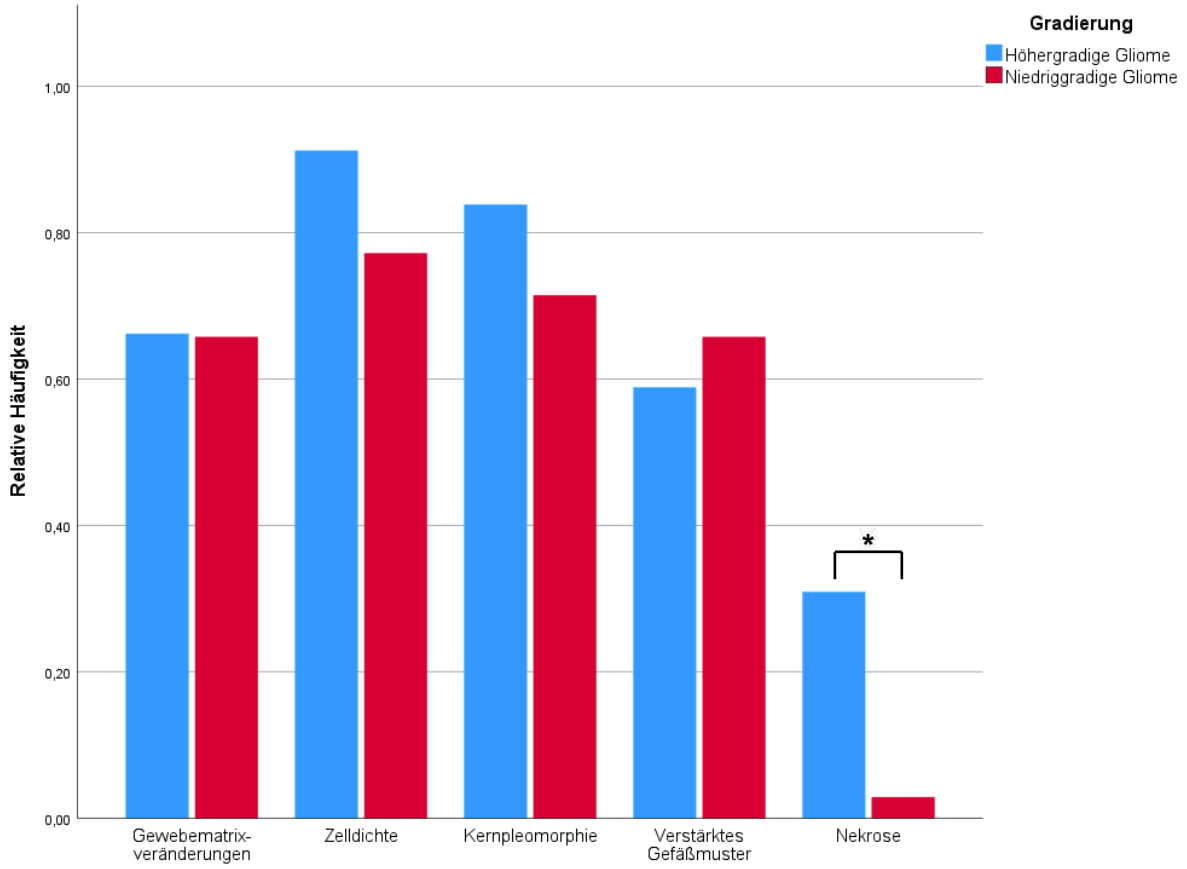

Abbildung 60: Balkendiagramm der relativen Häufigkeitenverteilung der histologischen Kriterien in niedrig- und höhergradigen Gliomen. Statistisch signifikante Unterschiede sind mit Klammer und Stern (*) markiert.

7 Diskussion

Im Folgenden soll zunächst die Methodik diskutiert werden, insbesondere der Verzicht auf einen Fluoreszenzfarbstoff und die CLE-Gewebeuntersuchung ex vivo. Hierbei sollen neben den jeweiligen Vor- und Nachteilen der Methodik auch die Limitationen der Studie herausgearbeitet werden.
Im Anschluss folgt die Diskussion der Ergebnisse dieser Studie. Hier soll zunächst eine vergleichende Darstellung der erarbeiteten histologischen Kriterien erfolgen und eine Beurteilung, inwiefern diese Kriterien die Interpretation konfokaler Bilder unterstützen können. An dieser Stelle soll insbesondere auch auf die Differenzierbarkeit astro- und oligodendroglialer beziehungsweise niedrig- und höhermaligner Gliome mittels CLE eingegangen werden. Abschließend folgt eine kurze Gegenüberstellung der Ergebnisse der Studie und der Schnellschnittdiagnostik als Goldstandard.

7.1 Methodendiskussion

7.1.1 Verzicht auf die Verwendung eines Fluoreszenzfarbstoffes

Fluoreszenzfarbstoffe haben sich in anderen Studien als nützliche Adjuvantien zur Verbesserung der Bildqualität der konfokalen Laserendomikroskopie erwiesen. Die Auswahl eines geeigneten Fluoreszenzfarbstoffes ist abhängig von einer Vielzahl von Faktoren: Die grundlegende Anforderung an einen Fluoreszenzfarbstoff ist die vorzugsweise selektive Anreicherung in Tumorgewebe durch Extravasation. Des Weiteren ist die Wahl eines Fluoreszenzfarbstoffes abhängig von dem verwendeten konfokalen Laserendomikroskop. Fluoreszenzfarbstoffe haben verschiedene Exzitations- und Emissionsspektren, sodass der verwendete Laser geeignet sein muss, den jeweiligen Fluoreszenzfarbstoff anzuregen. Zuletzt besteht für jeden Fluoreszenzfarbstoff die Notwendigkeit der Zulassung zur intraoperativen Anwendung durch die EMA.
Zu den verfügbaren und zugelassenen Fluoreszenzfarbstoffen zählen Fluorescein-Natrium, 5-Aminolävulinat und Indocyaningrün.
Fluorescein-Natrium ist der in Studien zur konfokalen Laserendomikroskopie intrakranieller Raumforderungen allgemein der am häufigsten untersuchte Fluoreszenzfarbstoff. Fluorescein-Natrium zur systemischen Anwendung ist seit 2005 in Deutschland zugelassen. Das Exzitationsspektrum von FNa liegt bei 465-490 nm, das Emissionsspektrum bei 500-550 nm [155], somit ist für den Einsatz ein blauer Laser notwendig.
Auch 5-Aminolävulinat ist als Gliolan zur Anwendung in der Gliomchirurgie seit 2007 in der EU zugelassen. Das Exzitationsspektum von 5-ALA liegt bei 375-440 nm, das Emissionsspektrum

bei 640-710 nm [153]. Zur Verwendung von 5-ALA in der konfokalen Laserendmikroskopie wird somit ein blau-violetter Laser benötigt.

Indocyaningrün ist ein Fluoreszenzfarbstoff, der ebenfalls seit 2005 in Deutschland zur diagnostischen Anwendung zugelassen ist und in der Neurochirurgie beispielsweise zur intraoperativen Fluoreszenzangiografie Verwendung findet. ICG hat ein Exzitationsmaximum von 778 nm und Emissionsspektrum von 700-850 nm [153] und liegt damit im roten bis infraroten Bereich. Die Anwendung in Kombination mit einem Laser im roten elektromagnetischen Spektrum wie dem in der vorliegenden Studie verwendeten EndoMAG1 ist somit möglich.

Martirosyan et al. zeigten im Mausmodell, dass die intravenöse Applikation von ICG eine Unterscheidung zwischen Tumor und Normalgewebe ermöglicht. Sie beschrieben, dass direkt nach Applikation ICG insbesondere intravasal anreicherte, es dauerte ca. 15 Minuten bis zur vollständigen Anreicherung im Tumorgewebe. Als problematisch ist hierbei zu werten, dass die Anreicherung von ICG nicht ausschließlich im Tumorgewebe stattfand, sondern durch das chirurgische Gewebetrauma auch im gesunden Hirngewebe. Ein Vergleich zwischen der Visualisierung der Tumorgrenzen mit und ohne ICG fand nicht statt [90].

Die intravenöse Anwendung von ICG am Menschen ist lange erprobt und verhältnismäßig sicher. Studien beschrieben unerwünschte Arzneimittelwirkungen in 0,2 % der Anwendungen, schwere anaphylaktische Reaktionen in nur 0,05 % [63,88]. Neben einer Allergie gegen ICG selbst stellen allerdings aufgrund des Iodgehalts auch eine Iodallergie und eine manifeste Hyperthyreose beziehungsweise Schilddrüsenautonomie Kontraindikationen zur Anwendung von ICG dar. Zur Diagnostik zugelassene Einzeldosierungen betragen laut Fachinformation des Herstellers je nach Indikation bis 0,5 mg/kgKG bei Erwachsenen. Die tägliche Gesamtdosis sollte bei Erwachsenen unter 5 mg/kgKG liegen [122].

Untersuchungen von Hansen et al. zeigten, dass ICG zwar bis zu einer Stunde nach intravenöser Applikation im glialen Tumorgewebe nachweisbar war, hierfür waren im Modell an Ratten allerdings Dosierungen von 60-120 mg/kgKG nötig [57]. Haglund et al. beschrieben bei einer Dosierung von 1-2 mg/kgKG eine Clearance von ICG im glialen Tumorgewebe nach fünf bis zehn Minuten, wobei ICG in höhergradigen Gliomen länger nachweisbar war als in niedriggradigen Gliomen und Normalgewebe [56].

Zusammenfassend bedeutet dies, dass ICG zwar sicher und in Kombination mit dem vorliegenden konfokalen Laserendomikroskop einzusetzen ist, es jedoch in der Visualisierung von glialen Tumoren und Tumorgrenzen mittels CLE nach aktuellem Wissensstand keinen objektivierbaren Vorteil bietet. Die Kontraindikationen zur Anwendung und insbesondere die Verzögerung der intraoperativen Abläufe durch Abwarten der Anreicherung im glialen Tumorgewebe, die verhältnismäßig schnelle Clearance und damit Notwendigkeit repetitiver Gaben unter Beachtung der Tageshöchstdosis, sowie die Anreicherung im gesunden Gewebe

stellen jedoch einen wesentlichen Nachteil dar. In der vorliegenden Studie wurde daher auf die Gabe von ICG verzichtet.

7.1.2 Einfluss der Manipulation am Gewebe auf die CLE-Bildgebung

Bei der Präparation oder Resektion von Tumormaterial erfolgt eine Manipulation des Gewebes durch das chirurgische Instrumentarium. Insbesondere die Entnahme des Tumormaterials mit Fasszangen, Koagulation bei Blutungsneigung und der Einsatz des Ultraschall-Aspirators fügen dem Gewebe Schaden zu und können die zelluläre Struktur verändern.
Bei der vorliegenden Studie kann bei gleicher Entnahmetechnik des Materials wie zur routinemäßigen Probengewinnung für die neuropathologische Diagnostik von einer vergleichbaren Manipulation ausgegangen werden. Dies ist bedingt durch die Notwendigkeit der Untersuchung des Gewebes ex vivo.
Rastogi et al. beschrieben als typische mechanische Artefakte, welche bereits vor der Fixierung des Gewebes verursacht werden, beispielsweise Blutungen, Risse im Gewebe oder Quetschartefakte. Elektrochirurgische Instrumente verursachen eine Hitzeschädigung, welche Veränderungen der Matrix und insbesondere auch der Zellkerne hervorrufen kann [116]. Lagerveld et al. beschrieben ein verschwommenes, unscharfes Erscheinungsbild von Zellkernen durch thermische Schädigung [79].
Das Ziel des Einsatzes eines konfokalen Laserendomikroskops ist langfristig der Einsatz in vivo. Dies könnte die Manipulation am Gewebe nicht vollständig verhindern, aber dennoch deutlich minimieren. Derzeit ist das uns zur Verfügung stehende konfokale Laserendoskop nicht für den intraoperativen Einsatz zugelassen und durch den Aufbau dazu nicht geeignet. Andere auf dem Markt befindliche konfokale Laserendoskope können bereits in vivo getestet werden. Eine Analyse, inwiefern das dadurch verringerte Gewebetrauma die Bildqualität verbessert oder die Diagnose zuverlässiger macht, liegen allerdings auch aus anderen Zentren derzeit noch nicht vor.

7.1.3 Untersuchung ex vivo

Zunächst muss, wie zuvor beschrieben, durch die Untersuchung des Tumormaterials ex vivo im Vergleich zu in vivo-Diagnostik von einem höheren Gewebeschaden durch Manipulation ausgegangen werden. Des Weiteren ist zu beachten, dass für die vorliegende Studie die Untersuchung mittels konfokalem Laserendomikroskop am nativen Gewebe erfolgte. Dies bedeutet, dass zumindest die Dauer der Untersuchung mittels CLE zwischen Entnahme und Kryofixierung lag. Eine Untersuchung in vivo brächte den Vorteil einer Untersuchung vitalen Gewebes, inklusive der Visualisierung von Blutfluss. Belykh et al. zeigten im Schweinemodell die Möglichkeit der Visualisierung von normalem Blutfluss sowie Pathologien, beispielsweise

Thrombosen und Veränderungen der Strömungsgeschwindigkeit, mittels konfokaler Laserendomikroskopie [12].
Insgesamt ist langfristig natürlich der Einsatz in vivo vorgesehen. Studien von Martirosyan et al., Foersch et al. und Pavlov et al. beschreiben den komplikationslosen und erfolgreichen intraoperativen Einsatz von konfokalen Laserendomikroskopen [43,92,109]. Die fehlende Zulassung des für diese Studie zur Verfügung stehenden konfokalen Laserendomikroskop EndoMAG1 für den Einsatz in vivo ist sicherlich als Limitation dieser Arbeit zu werten.

Dennoch bietet auch die Untersuchung ex vivo Vorteile. Unter anderem ist eine Untersuchung des Gewebes möglich, ohne den Operationsablauf zu verzögern oder aufzuhalten, da die CLE-Diagnostik außerhalb des Situs stattfindet. Es ist somit nicht nötig, dass der Chirurg selbst Erfahrung in der Beurteilung von CLE-Bildern hat, außerdem ist der zuständige geübte Untersucher nicht bei einer OP gebunden, sondern kann an einem eigenen Arbeitsplatz seine Expertise mehreren Operationen simultan zur Verfügung stellen. Bei einer Anwendung ex vivo entfällt zudem auch der Prozess der Sterilisation, eine gründliche Reinigung des CLE zwischen den Präparaten erlaubt eine schnelle Abfolge der Untersuchung von Proben mehrerer Patienten.
Als weiterer Vorteil der ex vivo Untersuchung kann die Tatsache gewertet werden, dass fehlerhafte Zuordnung von CLE-Bildmaterial zu Tumorprobe und damit histologischem Bild vermieden werden kann. Bei Bildaufnahme in vivo besteht eine höhere Wahrscheinlichkeit, dass zwar ein regional ähnlicher Tumorbereich, aber dennoch nicht genau das mittels CLE abgebildete Areal reseziert und zur Analyse abgegeben wird. Auch Belykh et al. schrieben, dass durch die Untersuchung ex vivo die Sicherheit erhöht wird, dass histologisch und mittels konfokalem Laserendomikroskop tatsächlich das gleiche Gewebeareal untersucht wird [11]. Insbesondere bei morphologischen Studien wie der vorliegenden Arbeit ist dies als unabdingbar zu werten.
Im Rahmen der Studie wurde darauf geachtet, das resezierte Tumorgewebe möglichst vollständig mittels CLE-Bildgebung zu erfassen. Dennoch besteht die Einschränkung, dass sowohl mittels CLE-Bildgebung als auch mithilfe der Gefrierschnitte nicht jede Ebene des Gewebes visualisiert werden kann und eine genaue Zuordnung hier nicht möglich ist. Auch Belykh et al. beschrieben dies als Limitation ihrer Arbeit und sahen als Kompromiss, mittels Bewegung des CLE über dem Tumorgewebe eine größtmögliche Fläche des Gewebes zu erfassen [11].
Des Weiteren verringert die Untersuchung ex vivo, die den Einsatz eines Stativs zum Führen des CLE erlaubt, Bewegungsartefakte, wie sie beim Einsatz von handgeführten CLEs auftreten [8,32]. Es entfällt auch die Bewegung des untersuchten Gewebes durch natürliche Pulsation des Gehirnes aufgrund von Blutfluss und Atmung bei einer Untersuchung ex vivo.

Martirosyan et al. beschrieben, dass in vivo mehr konfokale Aufnahmen bis zur möglichen Diagnosestellung im Vergleich zur ex vivo Untersuchung angefertigt werden mussten, welches die Autoren dieser Studie ebenfalls auf Blut- und Bewegungsartefakte zurückführen [92]. Bewegungsartefakte stellten in unserem Studienaufbau durch die Fixierung des CLE und die feste Position der Tumorprobe kein wahrnehmbares Problem dar.
Eine Einschränkung der endoskopischen in vivo Diagnostik ist bei starren Endoskopen eine Begrenzung der untersuchbaren Fläche durch die Kraniotomieränder. Martirosyan et al. sahen dies insbesondere bei tiefem Situs als problematisch [92]. Herkömmliche Endoskope zum intraoperativen neurochirurgischen Einsatz bedienen sich zur Umgehung dieses Problems gewinkelter Optiken. Diese Option steht bislang für konfokale Laserendomikroskope nicht zur Verfügung.
Zusammenfassend stellt die Untersuchung ex vivo, wie sie in der vorliegenden Studie durch die fehlende intraoperative Zulassung des zu Verfügung stehenden konfokalen Laserendomikroskops vorgegeben war, einen akzeptablen Kompromiss für morphologische Untersuchungen des Gewebes dar. Vorteile der Untersuchung ex vivo sind insbesondere die zügige konsekutive Untersuchung mehrerer Patienten ohne Unterbrechung des OP-Ablaufs, eine sichere Übereinstimmung zwischen mittels CLE und histologisch untersuchter Gewebeprobe sowie das Fehlen von Bewegungsartefakten und Einschränkungen hinsichtlich der Untersuchbarkeit durch die Lokalisation des Tumors in Relation zur Kraniotomie.

7.2 Ergebnisdiskussion

7.2.1 Histologische Kriterien

Die Entwicklung von zuverlässigen Kriterien, die zur Evaluation glialen Gewebes herangezogen werden können, sind die Voraussetzung für eine Untersucher-unabhängige Bewertung. Für eine umfassende Darstellung der Ergebnisse dieser Studie wird auf den Ergebnisteil dieser Arbeit verwiesen (Kapitel 6.2), besondere Beachtung sollen an dieser Stelle die Merkmale Veränderung der glialen Matrix und Zelldichte, Kernpleomorphie sowie Nekrose finden.

In der vorliegenden Studie zeigten sich Veränderungen der glialen Matrix als Verlust oder Verringerung der als normal angesehenen Faserzeichnung, wie sie in grauer und weißer Substanz beobachtet wurde.
Studien von Martirosyan et al., Acerbi et al. sowie Pavlov et al. gingen nicht auf das Erscheinungsbild und Veränderungen der glialen Matrix ein und ließen diese in der Bewertung der Proben außer Beachtung [2,90,109]. Charalampaki et al. beschrieben die Darstellung

paralleler Bündel von Zellfortsätzen in pilozytischem Astrozytomgewebe. Der gliale Faserfilz höhergradiger Gliome wurde auch hier nicht beschrieben [26].
Forest et al. beschrieben in acht glialen Tumoren das Vorkommen eines fibrillären Hintergrundes [45], wobei im Gegensatz zur aktuellen Studie nicht auf Veränderungen oder Unterschiede im Vergleich zum normalen Hirngewebe eingegangen wurde.
Foersch et al. schrieben vom Vorkommen dreieckiger Zellen, am ehesten Neuronen, im gesunden Gewebe und beschrieben an dieser Stelle auch die Visualisierung axonaler Bahnen [43]. Die Erkenntnisse hinsichtlich der Darstellung von Neuronen decken sich mit den Erfahrungen dieser Studie, auch die Visualisierung axonaler Züge kann grundsätzlich nachempfunden werden. Hier fehlen jedoch Informationen, wie sich diese Axone bei Foersch et al. darstellten, um eine abschließende Bewertung vorzunehmen.
In einer Publikation von Belykh et al. wurde stellvertretend der Hintergrund und die Verteilung der Autofluoreszenz bewertet, wobei sich in den Gliomen eine insgesamt nicht statistisch signifikant dichtere Autofluoreszenz als im Normalgewebe zeigte. Eine geringe Autofluoreszenz zeigte sich überwiegend in Proben, die mittels CLE nicht eindeutig als Tumor- oder Normalgewebe zugeordnet konnten und erschwerte somit die Diagnosestellung. Areale, welche eine reaktive Gliose aufwiesen, stellten sich in der CLE-Bildgebung überwiegend mit eher geringer, fleckiger Autofluoreszenz dar [11]. Diese Erkenntnisse lassen sich nur in geringem Maße mit den Ergebnissen dieser Studie in Übereinstimmung bringen. In der Darstellung im EndoMAG1 zeigten sich weiße Substanz und graue Substanz insgesamt von höherer Signalintensität, insbesondere in der grauen Substanz ließ sich auch ohne Anwendung eines Fluoreszenzfarbstoffes ein Fasermuster und als Neuronen interpretierte rundliche Signalauslöschungen nachweisen. Die weiße Substanz zeigte sich von sogar noch höherer, homogener Signalintensität. Diese Differenz kann zum einen auf die verschiedenen konfokalen Laserendomikroskope und deren Exzitations- und Emissionsspektren zurückgeführt werden, zum anderen fehlte in der Auswertung von Belykh et al. eine Beschreibung der als „normal“ bewerteten Areale und insbesondere die Unterscheidung zwischen grauer und weißer Substanz, die in dieser Studie erhebliche Unterschiede zeigten.

Die Darstellung einer erhöhten Zelldichte in intrakraniellen Neoplasien via CLE wurde in einer Vielzahl an früheren Publikationen geschildert [2,26,40,45,92]. Foersch et al. beschrieben eine hohe Dichte an Zellen mit irregulärer Form [43], Martirosyan et al. schrieben im Mausmodell und in einer späteren Arbeit auch bei 21 Patienten mit Gliomen unter Verwendung von FNa Ansammlungen von Zellen, die als rundliche, dunkle Umrisse beschrieben wurden [91,92]. Insgesamt decken sich diese Deskriptionen mit den Erkenntnissen dieser Studie: Auch mit dem hier verwendeten konfokalen Laserendomikroskop stellten sich Zellen als rundliche Signalauslöschungen dar, die bei Hyperzellularität große, irreguläre Ansammlungen bildeten.

Die durch die erhöhte Zelldichte bedingten Veränderungen der Darstellung der glialen Matrix wurde in anderen Publikationen nicht beschrieben, sodass hier eine vergleichende Einschätzung nicht erfolgen kann.
Belykh et al. schrieben, dass eine Hyperzellularität sich statistisch signifikant häufiger in Biopsien von Gliomen zeigte als in gesundem und reaktiv verändertem Hirngewebe [11] und bestätigten somit die Ergebnisse dieser Studie, dass eine mittels CLE erkannte Hyperzellularität als Kriterium zur Unterscheidung zwischen Tumor und umgebendem Hirngewebe genutzt werden kann.

Auch die Darstellung atypischer Kerne und Kernpleomorphie mittels konfokaler Laserendomikroskopie ist vorbeschrieben [2,43,45,90,92]. Forest et al. beschrieben das Erkennen von Kernpleomorphien mittels CLE, verneinten allerdings die Darstellbarkeit von Mitosefiguren [45]. Martirosyan et al. schilderten für die Verwendung von FNa eine Abgrenzbarkeit einzelner Zellkerne, dabei wurden Zellkerne als dunkel abgrenzbare Strukturen gewertet [92].
Unseren Ergebnissen zufolge ist mithilfe eines konfokalen Laserendomikroskops im roten Spektrum die Darstellung und Abgrenzbarkeit einzelner Zellkerne nicht gegeben. Eine hohe Kernpleomorphie ließ sich lediglich anhand des irregulären Erscheinungsbildes der CLE-Bildgebung abschätzen. Die Erkenntnisse von Acerbi et al. stützen die Resultate der vorliegenden Arbeit: Sie werteten dunkel abgrenzbare Formationen ebenfalls als Zellkörper und beschrieben keine Abgrenzbarkeit einzelner Zellkerne [2].
In der vorliegenden Arbeit konnte Nekrose durch die Darstellung runder, signalintensiver Formationen, welche dicht bis lose zerfallend angeordnet erschienen, im Gewebe mit einer Genauigkeit von 92,0 % identifiziert werden. Acerbi et al. schilderten Nekrose im CLE als amorphes Gewebe mit geringer Zelldichte und mäßiger Fluoreszenzintensität bei Verwendung von FNa. Diese Erkennungsmethode führte zu einer Genauigkeit von 76,67 % im Vergleich zum Kryoschnitt bei der Erkennung von Nekrose bei 15 Patienten mit neu-diagnostiziertem Glioblastom [2]. Belykh et al. beschrieben bei einer Auswertung konfokaler Bilder im Vergleich zu HE-gefärbten Kryoschnitten das korrekte Erkennen bei zwei von zwei Biopsien von Nekrose [11].
In einer anderen Publikation derselben Arbeitsgruppe wurde Nekrose als azellulärer Bereich mit Zelltrümmern ohne Angabe näherer Beschreibungen angegeben. In dieser Studie wurde Nekrose sowohl in Proben höhergradiger oligodendroglialer als auch astroglialer Tumor dargestellt, erwartungsgemäß nicht in niedriggradigen Gliomen [40].
Charalampaki et al. sowie Forest et al. beschrieben zwar das Erkennen von Nekrose im Tumor, verzichteten allerdings vollständig auf eine Deskription des Erscheinungsbildes und

auf Angabe einer Genauigkeit bei der Erkennung von Nekrose [26,45], sodass eine Einordnung dieser Ergebnisse an dieser Stelle nicht erfolgen kann.

Zusammenfassend zeigt sich, dass sich die Ergebnisse der vorliegenden Studie insbesondere hinsichtlich Hyperzellularität und Kernpleomorphie des Gewebes und in deutlich geringerem Maße hinsichtlich Nekrose und Veränderung der glialen Matrix mit den Erkenntnissen früherer Studien in Übereinstimmung bringen lassen.
Es soll in diesem Zusammenhang noch einmal auf die Relevanz deskriptiver Analysen bei der Auswertung konfokaler Bilder hingewiesen werden, welche Voraussetzung für eine Vergleichbarkeit der Ergebnisse verschiedener Arbeitsgruppen sind. Diese Notwendigkeit wird insbesondere durch die Verwendung der verschiedenen auf dem Markt erhältlichen konfokalen Laserendomikroskope mit unterschiedlichen Exzitations- und Emissionsspektren sowie den möglichen Einsatz unterschiedlicher Fluoreszenzfarbstoffe verstärkt.

7.2.2 Genauigkeit der Differenzierung zwischen Tumor- und Normalgewebe unter Berücksichtigung von Ursprungszelle und Malignität

Bewertungen der Genauigkeit der konfokalen Laserendomikroskopie erfolgten bislang mit zwei verschiedenen Methoden. Zum einen wurde erarbeitet, inwiefern die CLE zur Differenzierung verschiedener intrakranieller Läsionen genutzt werden kann, zum anderen ob die CLE eine Differenzierung zwischen Tumor und Normalgewebe erlaubt.
Zur Beantwortung der ersten Fragestellung evaluierten unter anderem Martirosyan et al. an 74 Patienten, darunter 21 Patienten mit Gliomen, die Genauigkeit zur Differenzierung zwischen Gliomen und anderen intrakraniellen Läsionen bei Verwendung eines CLE mit blau-violettem Laser und FNa als Fluoreszenzfarbstoff. Hier ergab sich für Gliome eine Sensitivität von 91% sowie eine Spezifität von 94% bei Auswertung durch einen Neuropathologen und zwei Neurochirurgen [92].
Dieselbe Arbeitsgruppe analysierte die Genauigkeit zur Differenzierung verschiedener intrakranieller Läsionen und Normalgewebe bei Verwendung von FNa. Insgesamt wurden in dieser Auswertung 11 von 11 Gliome korrekt als solche erkannt, hierbei konnte auch in allen Fällen eine korrekte Einteilung hinsichtlich niedrig- und höhergradiger Astro- beziehungsweise Oligodendrogliome vorgenommen werden. Die Auswertung der konfokalen Bilder dieser Studie wurde von einem Neuropathologen mit Vorerfahrung vorgenommen [40].
Sie untersuchten auch die Möglichkeit zur Differenzierung zwischen verschiedenen intrakraniellen Läsionen mittels CLE und analysierten als erste Arbeitsgruppe auch die Ausprägung verschiedener Gewebeeigenschaften, u.a. Fluoreszenzverhalten, Hyperzellularität, Zellatypien, Kollagenfasern oder Psammomkörperchen. Anhand dieser

Kriterien konnte bei Auswertung durch einen CLE-erfahrenen Neuropathologen eine Sensitivität von 66 % sowie eine Spezifität von 95 %, ein positiver prädiktiver Wert von 98 % und ein negativer prädiktiver Wert von 37 % für Gliome erreicht werden. Insgesamt wiesen in dieser Arbeit höhergradige Gliome häufiger atypische Zellen auf und seltener eine deutliche Hyperzellularität als niedriggradige Gliome, statistische Signifikanzen wurden allerdings nicht berichtet [11].

Breuskin et al. untersuchten die Genauigkeit des Erkennens von Gliomen, ebenso wie in der aktuellen Studie mithilfe eines konfokalen Laserendoskops im roten Spektrum und ohne Verwendung eines Fluoreszenzfarbstoffes. Die Auswertung der konfokalen Bilder erfolgte durch einen Neurochirurgen, niedrig- und höhergradige Gliome wurden separat ausgewertet. Es ergab sich für höhergradige Gliome eine Sensitivität von 81 % bei einer Spezifität von 85 %. Für niedriggradige Gliome wurde eine Sensitivität von 90 % und eine Spezifität von 93 % berichtet [17].

Die oben genannten Studien lieferten vielversprechende Ergebnisse und heben hervor, dass auch bei Verzicht auf Fluoreszenzfarbstoffe belastbare Aussagen bezüglich des vorliegenden Gewebes getroffen werden können.

Besonders hervorgehoben werden soll an dieser Stelle die Möglichkeit zur Differenzierung zwischen höher- und niedriggradigen Gliomen mittels CLE, die sowohl Eschbacher et. al als auch Breuskin et al. beschrieben. Eschbacher et al. schrieben von einem höheren Anteil an Atypien und Pleomorphie und der Darstellung von Nekrose in höhergradigen Gliomen [40], während Breuskin et al. insbesondere die erhöhte Zelldichte sowie einen insgesamt diffuseren Gewebeaspekt der höhergradigen Gliome im Vergleich zum eher fibrillären Erscheinungsbild in niedriggradigen Gliomen in den Vordergrund rückten [17].

Die Ergebnisse der vorliegenden Studie zeigen, dass anhand der erarbeiteten Kriterien nur mithilfe Nekrose eine verlässliche Differenzierung zwischen niedrig- und höhergradigen Gliomen möglich war ($p<0,001$*). Zwar ließ sich vergleichend zu Breuskin et al. und Eschbacher et al. in der aktuellen Studie erkennen, dass eine Darstellung erhöhter Zelldichte und Kernpleomorphie bei HGGs häufiger zu finden war als bei LGGs, diese Differenzen blieben jedoch ohne statistische Signifikanz ($p=0,068$ bzw. $p=0,196$). Insgesamt erklären diese Ergebnisse jedoch, wieso in dieser Arbeit bei der Erkennung höhergradiger Gliome mittels CLE eine höhere Genauigkeit erreicht werden konnte als bei niedriggradigen Gliomen (vgl. Kapitel 6.5).

Eschbacher et al. beschrieben außerdem eine Differenzierbarkeit zwischen astro- und oligodendroglialen Tumoren. Sie berichteten, dass eine erhöhte Pleomorphie häufiger in astro- als in oligodendroglialen niedriggradigen Tumoren nachweisbar war, jedoch ohne Angabe genauer Zahlen [40]. Dies bekräftigt die Erkenntnis der vorliegenden Arbeit, dass die Kernpleomorphie ein geeigneter Anhaltspunkt zur Differenzierung zwischen astroglialen und

oligodendroglialen Tumoren mittels CLE ist. Durch die hohe Zelldichte bei geringerer Pleomorphie entstand bei Oligodendrogliomen in der CLE-Bildgebung mit rotem Laser ein überwiegend sehr gleichförmiges Bild, welches eindrücklich vom gesunden Hirngewebe zu unterscheiden war. Dies erklärt die höhere Genauigkeit und insbesondere Sensitivität bei der Abgrenzung von Oligodendrogliomen gegenüber Normalgewebe im Vergleich zu astrozytären Tumoren (vgl. Kapitel 6.4).

In der aktuellen Studie stand die Frage nach der Abgrenzbarkeit von Gliomen gegenüber dem umgebenden Hirngewebe im Fokus.
Acerbi et al. untersuchten bei 15 Patienten mit Glioblastom die Genauigkeit der Differenzierung bei Verwendung von FNa zwischen Tumor, normalem oder reaktiv verändertem Gewebe, Infiltrationszone und Nekrose, jeweils in Proben aus dem Tumorzentrum und -randbereich. Die CLE-Bilder wurden von einem Pathologen ausgewertet. Für die Erkennung von Tumor mittels CLE versus Kryoschnitt ergab sich eine Genauigkeit von nur 60 % [2]. In der vorliegenden Studie ergab sich bei Anwendung der erarbeiteten Kriterien für alle entnommenen Proben eine Genauigkeit von 91,2 % bei der Differenzierung von glialem Tumor und umgebendem Hirngewebe, eine Sensitivität von 94,17 % und eine Spezifität von 77,27 %. Für Nekrose wurde von Acerbi et al. eine Genauigkeit von 76,67 % im Vergleich zum Kryoschnitt berichtet, sowie eine Sensitivität von 68,75% bei einer Spezifität von 92,31 % [2]. Hier liefert die vorliegende Studie gering bessere Werte mit einer Genauigkeit von 92,0 %, einer Sensitivität von 87,5 % und einer Spezifität von 92,66 %. Als Vorteil der Studie von Acerbi et al. muss die Anfertigung von sowohl Kryo- als auch Paraffinschnitten als Goldstandard gesehen werden, wobei hier jeweils lediglich eine Auswertung an HE-gefärbten Schnitten stattfand. Als nachteilig muss betrachtet werden, dass hier nur Glioblastome analysiert wurden, und somit die Vortestwahrscheinlichkeit für Nekrose entsprechend höher war. Als weiterer Nachteil der Publikation von Acerbi et al. ist zu werten, dass unter den 30 entnommenen Biopsien keine Probe reaktive Veränderungen oder Normalgewebe enthielt. Dadurch entfielen nicht nur Beschreibungen reaktiver Gliose sowie grauer und weißer Substanz, ebenso lässt sich anhand der vorliegenden Ergebnisse keine Spezifität der Methode errechnen.

Zusammenfassend zeigt sich, dass die Ergebnisse der vorliegenden Arbeit vergleichbar gute Werte hinsichtlich Sensitivität und Spezifität erreichen wie Studien zur Differenzierung von Gliomen von anderen intrakraniellen Läsionen, deren Versuchsaufbau auf Verwendung eines Fluoreszenzfarbstoffes beruht. Insbesondere ergibt sich aus den aktuellen Ergebnissen, dass die Deskription der konfokalen Bilder und anschließende Erarbeitung von Kriterien, die einer einheitlichen Auswertung des konfokalen Bildmaterials dienen, die Genauigkeit der Methode

bei Differenzierung von Tumormaterial und umgebendem Hirngewebe deutlich verbessert. Die Heterogenität der Gliome, welche von Eschbacher et al. als Schwierigkeit und Ungenauigkeitsfaktor gewertet wurde [40], kann bei Beachtung der Ausprägungen der Gewebeeigenschaften in astro- versus oligodendroglialen beziehungsweise niedrig- und höhergradigen Gliomen somit sogar zum besseren Verständnis des Bildmaterials bei der Auswertung genutzt werden.

7.2.3 Konfokale Laserendomikroskopie versus Schnellschnitt

Schnellschnittuntersuchungen sind die wichtigste Methode der intraoperativen Resektionskontrolle. Neben einer vorläufigen Einschätzung des Neuropathologen, welche intrakranielle Läsion vorliegt, erfolgt insbesondere die Rückmeldung, ob der Operateur den Tumor erreicht hat und ob die Schnittränder noch Tumorgewebe enthalten. Die Genauigkeit der Schnellschnittuntersuchung gegenüber der endgültigen Diagnostik mit Paraffinschnitten ist dabei sehr hoch: Tofte et al. zeigten, dass bei einer Serie von 294 Gliomen nur vier Mal im Schnellschnitt kein Tumor gesehen wurde, in der endgültigen Diagnostik dann allerdings doch glialer Tumor enthalten war [135]. Asano et al. untersuchten insbesondere die Schnittränder glialer Tumore: Die Sensitivität der Schnellschnittuntersuchung gegenüber der Paraffinschnitte für Tumor versus kein Tumor betrug 96,1 %, die Spezifität 80,4 %, der positive prädiktive Wert 91,6 % und der negative prädiktive Wert 90,2 % [7].
In der vorliegenden Studie ergab sich für Tumor versus keinen Tumor mittels konfokaler Laserendomikroskopie wie zuvor beschrieben eine Sensitivität von 94,17 %, eine Spezifität von 77,27 %, ein positiver prädiktiver Wert von 95,1 % und ein negativer prädiktiver Wert von 73,1 %. Insgesamt darf geschlussfolgert werden, dass die konfokale Laserendomikroskopie im Erkennen tumorfreier Areale hinter der Schnellschnittdiagnostik zurückbleibt, insbesondere aber Tumor zuverlässig und mit hoher Genauigkeit erkennt. Es muss als Limitation der vorliegenden Studie jedoch beachtet werden, dass hier zum histologischen Vergleich Gefrierschnitte angefertigt wurden, während Asano et al. Paraffinschnitte als Goldstandard nutzten.

Die hohe Sensitivität des CLE für Tumor bietet, so auch Martirosyan et al. [90], eine weitere potenzielle Anwendungsmöglichkeit: Wie zuvor beschrieben (siehe Kapitel 3.1.4.1), ist die Voraussetzung für eine korrekte neuropathologische Diagnose die Entnahme und Abgabe repräsentativen Gewebes zur histologischen und molekulargenetischen Diagnostik. Analog zum Einsatz im gastroenterologischen Bereich [34,70] wäre auch für intrakranielle Läsionen die Entnahme gesteuerter Biopsien für die neuropathologische Diagnostik denkbar. Insbesondere auch durch den hohen negativen prädiktiven Wert des CLE für Nekrose der

vorliegenden Arbeit (98,06 %) könnte verhindert werden, dass ausschließlich nekrotisch zerfallendes Gewebe zur Aufarbeitung eingesendet wird, welches weder eine histologische Zuordnung noch eine zuverlässige molekulargenetische Untersuchung erlaubt.

Martirosyan et al. sehen insbesondere die zügige Visualisierung einer großen Zahl an Tumorregionen mittels CLE als Vorteil gegenüber der Schnellschnittdiagostik [90]. Während für Schnellschnittdiagnosen Bearbeitungszeiten von 20-40 Minuten pro Präparat angegeben werden [27,37], betrug bei Martirosyan et al. die durchschnittliche Untersuchungszeit mittels CLE 5,8 Minuten pro Patient [92]. Acerbi et al. berichteten von einer durchschnittlichen Dauer von 5,74 Minuten pro Biopsie bei ex vivo Auswertung [2]. Dies verdeutlicht die mögliche Zeitersparnis durch CLE-Bildgebung im Vergleich zur Schnellschnittuntersuchung. Hierbei muss allerdings beachtet werden, dass bei der CLE-Diagnostik der Chirurg selbst die Zeit zur Untersuchung aufwenden muss, während bei der Schnellschnittdiagnostik diese Zeit auf medizinisch-technisches Personal oder Pathologen entfällt und in der Zwischenzeit die Operation weitergeführt werden kann. Auch setzt die Anwendung des CLE eine Einarbeitung sowie neuropathologische Kenntnisse des Chirurgen voraus. Sowohl Acerbi et al. als auch Belykh et al. sehen eine enge Zusammenarbeit zwischen Neurochirurgen und Neuropathologen auch bei Verwendung des konfokalen Laserendomikroskops weiterhin als unabdingbar [2,11].

Zusammenfassend ist zu berichten, dass sich insbesondere die Sensitivität für Tumor versus tumorfreies Gewebe in der vorliegenden Studie vergleichbar mit Untersuchungen zur Genauigkeit der Schnellschnittdiagnostik zeigte, wobei die Übertragbarkeit auf den Einsatz in vivo und im Vergleich zum Paraffinschnitt Gegenstand künftiger Studien sein sollte. Der intraoperative Einsatz des CLE erlaubt geführte Biopsien repräsentativer Tumorareale und ist im Vergleich zur Schnellschnittdiagnostik zeitsparend, setzt jedoch neuropathologische Kenntnisse des Untersuchers voraus.

8 Schlussfolgerung und Ausblick

Die Erkenntnisse der aktuellen Studie zeigen, dass mithilfe einer detaillierten Deskription der histologischen Gewebemerkmale von glialen Tumoren, grauer und weißer Substanz eine sehr hohe Genauigkeit der CLE für die Abgrenzung von Tumor gegenüber dem umgebenden Hirngewebe erreicht werden kann. Insbesondere die Merkmale Kernpleomorphie und Nekrose eignen sich hierbei auch zur näheren Charakterisierung des glialen Tumors mittels CLE. Bei Verwendung eines konfokalen Laserendomikroskops im roten Laserspektrum ist für die Visualisierung des Gewebes kein Fluoreszenzfarbstoff nötig, was den intraoperativen Ablauf vereinfacht und zu einer breiteren Anwendbarkeit führt.
Für die vorliegende Studie wurde aufgrund der technischen Gegebenheiten des genutzten konfokalen Laserendomikroskops die Analyse der Tumorproben ex vivo durchgeführt. Dies hat für die morphologische Auswertung des Gewebes Vorteile hinsichtlich Artefaktarmut und korrekter Zuordnung von CLE-Bild zu histologischem Korrelat. Zukünftig sollte jedoch die Untersuchung in vivo im Vordergrund stehen.

Im nächsten Schritt sollte jetzt zum einen im Rahmen einer verblindeten Studie evaluiert werden, inwiefern die erarbeiteten morphologischen Eigenschaften sich auch zur Diagnosestellung nutzen lassen und welche Genauigkeiten die CLE-Bildgebung hier im Vergleich zum Gefrier- und Paraffinschnitt erreichen kann. In einem nächsten Schritt kann dann die Möglichkeit der Differenzierung zwischen Gliomen und anderen intrakraniellen Neoplasien analysiert werden.
Des Weiteren sollten Untersuchungen zum Einsatz eines konfokalen Laserendomikroskops im roten Spektrum und ohne Fluoreszenzfarbstoff in vivo erfolgen, um die Anwendungszeit, Handhabung und Praktikabilität zu analysieren. Im gleichen Rahmen sollte eine Prüfung der Untersucher-Unabhängigkeit der Methode erfolgen.

9 Literaturverzeichnis

1. Abbaci M, Breuskin I, Casiraghi O, De Leeuw F, Ferchiou M, Temam S, Laplace-Builhé C (2014) Confocal laser endomicroscopy for non-invasive head and neck cancer imaging: a comprehensive review. Oral Oncol 50:711–716
2. Acerbi F, Pollo B, De Laurentis C, Restelli F, Falco J, Vetrano IG, Broggi M, Schiariti M, Tramacere I, Ferroli P, DiMeco F (2020) Ex Vivo Fluorescein-Assisted Confocal Laser Endomicroscopy (CONVIVO® System) in Patients With Glioblastoma: Results From a Prospective Study. Front Oncol 10:606574
3. Ahlgrimm-Siess V, Laimer M, Rabinovitz HS, Oliviero M, Hofmann-Wellenhof R, Marghoob AA, Scope A (2018) Confocal Microscopy in Skin Cancer. Curr Dermatol Rep 7:105–118
4. Almadi MA, Neumann H (2015) Probe based confocal laser endomicroscopy of the pancreatobiliary system. World J Gastroenterol 21:12696–12708
5. Amos WB, White JG (2003) How the confocal laser scanning microscope entered biological research. Biol Cell 95:335–342
6. Arslanoglu A, Cirak B, Horska A, Okoh J, Tihan T, Aronson L, Avellino AM, Burger PC, Yousem DM (2003) MR imaging characteristics of pilomyxoid astrocytomas. AJNR Am J Neuroradiol 24:1906–1908
7. Asano K, Kurose A, Kamataki A, Kato N, Ogawa K, Katayama K, Kakuta K, Fumoto T, Ohkuma H (2018) Importance and accuracy of intraoperative frozen section diagnosis of the resection margin for effective carmustine wafer implantation. Brain Tumor Pathol 35:131–140
8. Aubreville M, Stoeve M, Oetter N, Goncalves M, Knipfer C, Neumann H, Bohr C, Stelzle F, Maier A (2019) Deep learning-based detection of motion artifacts in probe-based confocal laser endomicroscopy images. Int J CARS 14:31–42
9. Bajbouj M, Vieth M, Rösch T, Miehlke S, Becker V, Anders M, Pohl H, Madisch A, Schuster T, Schmid RM, Meining A (2010) Probe-based confocal laser endomicroscopy compared with standard four-quadrant biopsy for evaluation of neoplasia in Barrett's esophagus. Endoscopy 42:435–440
10. Bayguinov PO, Oakley DM, Shih C-C, Geanon DJ, Joens MS, Fitzpatrick JAJ (2018) Modern Laser Scanning Confocal Microscopy. Current Protocols in Cytometry 85:e39
11. Belykh E, Zhao X, Ngo B, Farhadi DS, Byvaltsev VA, Eschbacher JM, Nakaji P, Preul MC (2020) Intraoperative Confocal Laser Endomicroscopy Ex Vivo Examination of Tissue Microstructure During Fluorescence-Guided Brain Tumor Surgery. Front Oncol 10:599250
12. Belykh E, Zhao X, Ngo B, Farhadi DS, Kindelin A, Ahmad S, Martirosyan NL, Lawton MT, Preul MC (2021) Visualization of brain microvasculature and blood flow in vivo: Feasibility

study using confocal laser endomicroscopy. Microcirculation 28:e12678
13. Bennàssar A, Vilata A, Puig S, Malvehy J (2014) Ex vivo fluorescence confocal microscopy for fast evaluation of tumour margins during Mohs surgery. Br J Dermatol 170:360–365
14. Brakenhoff GJ, van der Voort HT, van Spronsen EA, Linnemans WA, Nanninga N (1985) Three-dimensional chromatin distribution in neuroblastoma nuclei shown by confocal scanning laser microscopy. Nature 317:748–749
15. Brat DJ, Prayson RA, Ryken TC, Olson JJ (2008) Diagnosis of malignant glioma: role of neuropathology. J Neurooncol 89:287–311
16. Breuskin D, DiVincenzo J, Kim Y-J, Urbschat S, Oertel J (2013) Confocal Laser Endomicroscopy in Neurosurgery: A New Technique with Much Potential. Minimally Invasive Surgery 2013:1–5
17. Breuskin D, Szczygielski J, Urbschat S, Kim Y-J, Oertel J (2017) Confocal Laser Endomicroscopy in Neurosurgery-An Alternative to Instantaneous Sections? World Neurosurg 100:180–185
18. Capuano A, Andreuzzi E, Pivetta E, Doliana R, Favero A, Canzonieri V, Maiero S, Fornasarig M, Magris R, Cannizzaro R, Mongiat M, Spessotto P (2019) The Probe Based Confocal Laser Endomicroscopy (pCLE) in Locally Advanced Gastric Cancer: A Powerful Technique for Real–Time Analysis of Vasculature. Front Oncol 9:513
19. Carl Zeiss Meditec, Inc. BLUE 400. URL: https://www.zeiss.com/meditec/us/products/neurosurgery/intraoperative-fluorescence/tumor/blue-400.html#technical-data (Stand 08.02.2021)
20. Carl Zeiss Meditec, Inc. YELLOW 560. URL: https://www.zeiss.de/meditec/produkte/neurochirurgie/intraoperative-fluoreszenz/tumor/yellow-560.html#technische-daten (Stand 26.03.2021)
21. Carlson K, Pavlova I, Collier T, Descour M, Follen M, Richards-Kortum R (2005) Confocal microscopy: imaging cervical precancerous lesions. Gynecol Oncol 99:S84-88
22. Catapano G, Sgulò FG, Seneca V, Lepore G, Columbano L, di Nuzzo G (2017) Fluorescein-Guided Surgery for High-Grade Glioma Resection: An Intraoperative “Contrast-Enhancer”. World Neurosurgery 104:239–247
23. Chaichana KL, Cabrera-Aldana EE, Jusue-Torres I, Wijesekera O, Olivi A, Rahman M, Quinones-Hinojosa A (2014) When Gross Total Resection of a Glioblastoma Is Possible, How Much Resection Should Be Achieved? World Neurosurgery 82:e257–e265
24. Chaichana KL, Jusue-Torres I, Navarro-Ramirez R, Raza SM, Pascual-Gallego M, Ibrahim A, Hernandez-Hermann M, Gomez L, Ye X, Weingart JD, Olivi A, Blakeley J, Gallia GL, Lim M, Brem H, Quinones-Hinojosa A (2014) Establishing percent resection and residual volume thresholds affecting survival and recurrence for patients with newly diagnosed

intracranial glioblastoma. Neuro-Oncology 16:113–122
25. Chambless LB, Kistka HM, Parker SL, Hassam-Malani L, McGirt MJ, Thompson RC (2015) The relative value of postoperative versus preoperative Karnofsky Performance Scale scores as a predictor of survival after surgical resection of glioblastoma multiforme. J Neurooncol 121:359–364
26. Charalampaki P, Javed M, Daali S, Heiroth H-J, Igressa A, Weber F (2015) Confocal Laser Endomicroscopy for Real-time Histomorphological Diagnosis: Our Clinical Experience With 150 Brain and Spinal Tumor Cases. Neurosurgery 62:171–176
27. Chen D, Nauen DW, Park H-C, Li D, Yuan W, Li A, Guan H, Kut C, Chaichana KL, Bettegowda C, Quiñones-Hinojosa A, Li X (2021) Label-free imaging of human brain tissue at subcellular resolution for potential rapid intra-operative assessment of glioma surgery. Theranostics 11:7222–7234
28. Choi K-S, Jung H-Y (2014) Confocal laser endomicroscopy and molecular imaging in barrett esophagus and stomach. Clinical Endoscopy 47:23–30
29. Collier T, Lacy A, Richards-Kortum R, Malpica A, Follen M (2002) Near real-time confocal microscopy of amelanotic tissue: detection of dysplasia in ex vivo cervical tissue. Acad Radiol 9:504–512
30. Davidovits P, Egger MD (1969) Scanning laser microscope. Nature 223:831
31. de Ribaupierre S, Dorfmüller G, Bulteau C, Fohlen M, Pinard J-M, Chiron C, Delalande O (2007) Subependymal giant-cell astrocytomas in pediatric tuberous sclerosis disease: when should we operate? Neurosurgery 60:83–89; discussion 89-90
32. Dittberner A, Ziadat R, Hoffmann F, Pertzborn D, Gassler N, Guntinas-Lichius O (2021) Fluorescein-Guided Panendoscopy for Head and Neck Cancer Using Handheld Probe-Based Confocal Laser Endomicroscopy: A Pilot Study. Front Oncol 11:671880
33. Dobbs J, Krishnamurthy S, Kyrish M, Benveniste AP, Yang W, Richards-Kortum R (2015) Confocal fluorescence microscopy for rapid evaluation of invasive tumor cellularity of inflammatory breast carcinoma core needle biopsies. Breast Cancer Res Treat 149:303–310
34. Dunbar KB, Okolo P, Montgomery E, Canto MI (2009) Confocal laser endomicroscopy in Barrett's esophagus and endoscopically inapparent Barrett's neoplasia: a prospective, randomized, double-blind, controlled, crossover trial. Gastrointest Endosc 70:645–654
35. Egger MD, Petrăn M (1967) New reflected-light microscope for viewing unstained brain and ganglion cells. Science 157:305–307
36. Egger MD, Gezari W, Davidovits P, Hadravský M, Petráň M (1969) Observation of nerve fibers in incident light. Experientia 25:1225–1226
37. Eichberg DG, Shah AH, Di L, Semonche AM, Jimsheleishvili G, Luther EM, Sarkiss CA, Levi AD, Gultekin SH, Komotar RJ, Ivan ME (2021) Stimulated Raman histology for rapid and accurate intraoperative diagnosis of CNS tumors: prospective blinded study. Journal of

Neurosurgery 134:137–143
38. Elliott AD (2020) Confocal Microscopy: Principles and Modern Practices. Curr Protoc Cytom 92:e68
39. Erdmann F, Spix C, Katalinic A, Christ M, Folkerts J, Hansmann J, Kranzhöfer K, Kunz B, Manegold K, Penzkofer A, Treml K, Vollmer G, Weg-Remers S, Barnes B, Buttmann-Schweiger N, Dahm S, Fiebig J, Franke M, Gurung-Schönfeld I, Haberland J, Imhoff M, Kraywinkel K, Starker A, Von Berenberg-Gossler P, Wienecke A (2021) Krebs in Deutschland für 2017/2018. 13. Ausgabe. Robert Koch-Institut (Hrsg) und die Gesellschaft der epidemiologischen Krebsregister in Deutschland e.V. (Hrsg). Berlin, 2021. Robert Koch-Institut
40. Eschbacher J, Martirosyan NL, Nakaji P, Sanai N, Preul MC, Smith KA, Coons SW, Spetzler RF (2012) In vivo intraoperative confocal microscopy for real-time histopathological imaging of brain tumors: Clinical article. JNS 116:854–860
41. Eseonu CI, Eguia F, ReFaey K, Garcia O, Rodriguez FJ, Chaichana K, Quinones-Hinojosa A (2017) Comparative volumetric analysis of the extent of resection of molecularly and histologically distinct low grade gliomas and its role on survival. J Neurooncol 134:65–74
42. Flamm ES (1999) Professor M. Gazi Yaşargil: an appreciation by a former apprentice. Neurosurgery 45:1015–1018
43. Foersch S, Heimann A, Ayyad A, Spoden GA, Florin L, Mpoukouvalas K, Kiesslich R, Kempski O, Goetz M, Charalampaki P (2012) Confocal Laser Endomicroscopy for Diagnosis and Histomorphologic Imaging of Brain Tumors In Vivo. PLoS ONE 7:e41760
44. Folaron M, Strawbridge R, Samkoe KS, Filan C, Roberts DW, Davis SC (2019) Elucidating the kinetics of sodium fluorescein for fluorescence-guided surgery of glioma. Journal of Neurosurgery 131:724–734
45. Forest F, Cinotti E, Yvorel V, Habougit C, Vassal F, Nuti C, Perrot J-L, Labeille B, Péoc'h M (2015) Ex vivo confocal microscopy imaging to identify tumor tissue on freshly removed brain sample. J Neurooncol 124:157–164
46. Fuchs FS, Zirlik S, Hildner K, Schubert J, Vieth M, Neurath MF (2013) Confocal laser endomicroscopy for diagnosing lung cancer in vivo. Eur Respir J 41:1401–1408
47. Gandhi S, Tayebi Meybodi A, Belykh E, Cavallo C, Zhao X, Syed MP, Borba Moreira L, Lawton MT, Nakaji P, Preul MC (2019) Survival Outcomes Among Patients With High-Grade Glioma Treated With 5-Aminolevulinic Acid–Guided Surgery: A Systematic Review and Meta-Analysis. Front Oncol 9:620
48. Gheonea DI, Cârţână T, Ciurea T, Popescu C, Bădărău A, Săftoiu A (2011) Confocal laser endomicroscopy and immunoendoscopy for real-time assessment of vascularization in gastrointestinal malignancies. World J Gastroenterol 17:21–27
49. Goldsmith MA, Carter SK (1974) Glioblastoma multiforme—A review of therapy. Cancer Treatment Reviews 1:153–165

50. Grabowski MM, Recinos PF, Nowacki AS, Schroeder JL, Angelov L, Barnett GH, Vogelbaum MA (2014) Residual tumor volume versus extent of resection: predictors of survival after surgery for glioblastoma. J Neurosurg 121:1115–1123
51. Grant WE, Hopper C, MacRobert AJ, Speight PM, Bown SG (1993) Photodynamic therapy of oral cancer: photosensitisation with systemic aminolaevulinic acid. Lancet 342:147–148
52. Grunert P (2013) From the Idea to Its Realization: The Evolution of Minimally Invasive Techniques in Neurosurgery. Minimally Invasive Surgery 2013:1–18
53. Guadagno E, Presta I, Maisano D, Donato A, Pirrone C, Cardillo G, Corrado S, Mignogna C, Mancuso T, Donato G, Del Basso De Caro M, Malara N (2018) Role of Macrophages in Brain Tumor Growth and Progression. IJMS 19:1005
54. Guo J, Bhutani MS, Giovannini M, Li Z, Jin Z, Yang A, Xu G, Wang G, Sun S (2017) Can endoscopic ultrasound-guided needle-based confocal laser endomicroscopy replace fine-needle aspiration for pancreatic and mediastinal diseases? Endoscopic Ultrasound 6:376–381
55. Ha SO, Kim DY, Sohn CH, Lim KS (2014) Anaphylaxis caused by intravenous fluorescein: clinical characteristics and review of literature. Intern Emerg Med 9:325–330
56. Haglund MM, Berger MS, Hochman DW (1996) Enhanced optical imaging of human gliomas and tumor margins. Neurosurgery 38:308–317
57. Hansen DA, Spence AM, Carski T, Berger MS (1993) Indocyanine green (ICG) staining and demarcation of tumor margins in a rat glioma model. Surgical Neurology 40:451–456
58. Henderson F, Abdullah KG, Verma R, Brem S (2020) Tractography and the connectome in neurosurgical treatment of gliomas: the premise, the progress, and the potential. Neurosurg Focus 48:E6
59. Hendrix P, Senger S, Simgen A, Griessenauer CJ, Oertel J (2017) Preoperative rTMS Language Mapping in Speech-Eloquent Brain Lesions Resected Under General Anesthesia: A Pair-Matched Cohort Study. World Neurosurg 100:425–433
60. Hendrix P, Dzierma Y, Burkhardt BW, Simgen A, Wagenpfeil G, Griessenauer CJ, Senger S, Oertel J (2021) Preoperative Navigated Transcranial Magnetic Stimulation Improves Gross Total Resection Rates in Patients with Motor-Eloquent High-Grade Gliomas: A Matched Cohort Study. Neurosurg 88:627–636
61. Höhne J, Schebesch K-M, de Laurentis C, Akçakaya MO, Pedersen CB, Brawanski A, Poulsen FR, Kiris T, Cavallo C, Broggi M, Ferroli P, Acerbi F (2019) Fluorescein Sodium in the Surgical Treatment of Recurrent Glioblastoma Multiforme. World Neurosurg 125:e158–e164
62. Höhne J, Schebesch K-M, Zoubaa S, Proescholdt M, Riemenschneider MJ, Schmidt NO (2021) Intraoperative imaging of brain tumors with fluorescein: confocal laser endomicroscopy in neurosurgery. Clinical and user experience. Neurosurgical Focus 50:E19
63. Hope-Ross M, Yannuzzi LA, Gragoudas ES, Guyer DR, Slakter JS, Sorenson JA,

Krupsky S, Orlock DA, Puliafito CA (1994) Adverse reactions due to indocyanine green. Ophthalmology 101:529–533

64. Horn M, Gerger A, Koller S, Weger W, Langsenlehner U, Krippl P, Kerl H, Samonigg H, Smolle J (2007) The use of confocal laser-scanning microscopy in microsurgery for invasive squamous cell carcinoma. Br J Dermatol 156:81–84

65. Ille S, Sollmann N, Butenschoen VM, Meyer B, Ringel F, Krieg SM (2016) Resection of highly language-eloquent brain lesions based purely on rTMS language mapping without awake surgery. Acta Neurochir (Wien) 158:2265–2275

66. Inoue Y, Nemoto Y, Murata R, Tashiro T, Shakudo M, Kohno K, Matsuoka O, Mochizuki K (1998) CT and MR imaging of cerebral tuberous sclerosis. Brain Dev 20:209–221

67. Jabbour JM, Saldua MA, Bixler JN, Maitland KC (2012) Confocal Endomicroscopy: Instrumentation and Medical Applications. Ann Biomed Eng 40:378–397

68. Jaeckle KA, Decker PA, Ballman KV, Flynn PJ, Giannini C, Scheithauer BW, Jenkins RB, Buckner JC (2011) Transformation of low grade glioma and correlation with outcome: an NCCTG database analysis. J Neurooncol 104:253–259

69. Karia K, Kahaleh M (2016) A Review of Probe-Based Confocal Laser Endomicroscopy for Pancreaticobiliary Disease. Clinical Endoscopy 49:462–466

70. Kiesslich R, Goetz M, Lammersdorf K, Schneider C, Burg J, Stolte M, Vieth M, Nafe B, Galle PR, Neurath MF (2007) Chromoscopy-guided endomicroscopy increases the diagnostic yield of intraepithelial neoplasia in ulcerative colitis. Gastroenterology 132:874–882

71. Kiesslich R, Goetz M, Neurath MF (2008) Confocal Laser Endomicroscopy for Gastrointestinal Diseases. Gastrointestinal Endoscopy Clinics of North America 18:451–466

72. Kimura S, Wilson T (1991) Confocal scanning optical microscope using single-mode fiber for signal detection. Appl Opt 30:2143–2150

73. Kirkpatrick DB (1984) The first primary brain-tumor operation. J Neurosurg 61:809–813

74. Komotar RJ, Burger PC, Carson BS, Brem H, Olivi A, Goldthwaite PT, Tihan T (2004) Pilocytic and Pilomyxoid Hypothalamic/Chiasmatic Astrocytomas. Neurosurgery 54:72–80

75. Kornblau IS, El-Annan JF (2019) Adverse reactions to fluorescein angiography: A comprehensive review of the literature. Surv Ophthalmol 64:679–693

76. Kros JM, Waarsenburg N, Hayes DP, Hop WCJ, van Dekken H (2000) Cytogenetic Analysis of Gemistocytic Cells in Gliomas. J Neuropathol Exp Neurol 59:679–686

77. Kulac I, Tihan T (2019) Pilomyxoid astrocytomas: a short review. Brain Tumor Pathol 36:52–55

78. Kurimoto M, Hayashi N, Kamiyama H, Nagai S, Shibata T, Asahi T, Matsumura N, Hirashima Y, Endo S (2004) Impact of Neuronavigation and Image-Guided Extensive Resection for Adult Patients with Supratentorial Malignant Astrocytomas: A Single-Institution Retrospective Study. Minim Invasive Neurosurg 47:278–283

79. Lagerveld BW, Koot RAC, Smits GAHJ (2004) Thermal Artifacts in Bladder Tumors Following Loop Endoresection: Electrovaporization v Electrocauterization. Journal of Endourology 18:583–586

80. Lai A, Kharbanda S, Pope WB, Tran A, Solis OE, Peale F, Forrest WF, Pujara K, Carrillo JA, Pandita A, Ellingson BM, Bowers CW, Soriano RH, Schmidt NO, Mohan S, Yong WH, Seshagiri S, Modrusan Z, Jiang Z, Aldape KD, Mischel PS, Liau LM, Escovedo CJ, Chen W, Nghiemphu PL, James CD, Prados MD, Westphal M, Lamszus K, Cloughesy T, Phillips HS (2011) Evidence for sequenced molecular evolution of IDH1 mutant glioblastoma from a distinct cell of origin. J Clin Oncol 29:4482–4490

81. Lang FF, Epstein FJ, Ransohoff J, Allen JC, Wisoff J, Abbott IR, Miller DC (1993) Central nervous system gangliogliomas. Part 2: Clinical outcome. J Neurosurg 79:867–873

82. Lassman AB, Iwamoto FM, Cloughesy TF, Aldape KD, Rivera AL, Eichler AF, Louis DN, Paleologos NA, Fisher BJ, Ashby LS, Cairncross JG, Roldán GB, Wen PY, Ligon KL, Schiff D, Robins HI, Rocque BG, Chamberlain MC, Mason WP, Weaver SA, Green RM, Kamar FG, Abrey LE, DeAngelis LM, Jhanwar SC, Rosenblum MK, Panageas KS (2011) International retrospective study of over 1000 adults with anaplastic oligodendroglial tumors. Neuro Oncol 13:649–659

83. Li W-B, Zuo X-L, Li C-Q, Zuo F, Gu X-M, Yu T, Chu C-L, Zhang T-G, Li Y-Q (2011) Diagnostic value of confocal laser endomicroscopy for gastric superficial cancerous lesions. Gut 60:299–306

84. Linscott LL, Osborn AG, Blaser S, Castillo M, Hewlett RH, Wieselthaler N, Chin SS, Krakenes J, Hedlund GL, Sutton CL (2008) Pilomyxoid astrocytoma: expanding the imaging spectrum. AJNR Am J Neuroradiol 29:1861–1866

85. Longo C, Pampena R, Bombonato C, Gardini S, Piana S, Mirra M, Raucci M, Kyrgidis A, Pellacani G, Ragazzi M (2019) Diagnostic accuracy of *ex vivo* fluorescence confocal microscopy in Mohs surgery of basal cell carcinomas: a prospective study on 753 margins. Br J Dermatol 180:1473–1480

86. Louis DN, Perry A, Wesseling P, Brat DJ, Cree IA, Figarella-Branger D, Hawkins C, Ng HK, Pfister SM, Reifenberger G, Soffietti R, von Deimling A, Ellison DW (2021) The 2021 WHO Classification of Tumors of the Central Nervous System: a summary. Neuro-Oncology 23:1231–1251

87. Luyken C, Blümcke I, Fimmers R, Urbach H, Wiestler OD, Schramm J (2004) Supratentorial gangliogliomas: histopathologic grading and tumor recurrence in 184 patients with a median follow-up of 8 years. Cancer 101:146–155

88. Marchese E, Della Pepa GM, La Rocca G, Albanese A, Ius T, Simboli GA, Sabatino G (2019) Application of indocyanine green video angiography in vascular neurosurgery. J Neurosurg Sci 63:656–660

89. Martins DC, Malheiros SM, Santiago LH, Stávale JN (2006) Gemistocytes in astrocytomas: are they a significant prognostic factor? J Neurooncol 80:49–55
90. Martirosyan NL, Cavalcanti DD, Eschbacher JM, Delaney PM, Scheck AC, Abdelwahab MG, Nakaji P, Spetzler RF, Preul MC (2011) Use of in vivo near-infrared laser confocal endomicroscopy with indocyanine green to detect the boundary of infiltrative tumor: Laboratory investigation. JNS 115:1131–1138
91. Martirosyan NL, Georges J, Eschbacher JM, Cavalcanti DD, Elhadi AM, Abdelwahab MG, Scheck AC, Nakaji P, Spetzler RF, Preul MC (2014) Potential application of a handheld confocal endomicroscope imaging system using a variety of fluorophores in experimental gliomas and normal brain. FOC 36:E16
92. Martirosyan NL, Eschbacher JM, Kalani MYS, Turner JD, Belykh E, Spetzler RF, Nakaji P, Preul MC (2016) Prospective evaluation of the utility of intraoperative confocal laser endomicroscopy in patients with brain neoplasms using fluorescein sodium: experience with 74 cases. FOC 40:E11
93. McGirt MJ, Villavicencio AT, Bulsara KR, Friedman AH (2003) MRI-guided stereotactic biopsy in the diagnosis of glioma: comparison of biopsy and surgical resection specimen. Surgical Neurology 59:279–283
94. McGirt MJ, Mukherjee D, Chaichana KL, Than KD, Weingart JD, Quinones-Hinojosa A (2009) Association of surgically acquired motor and language deficits on overall survival after resection of glioblastoma multiforme. Neurosurgery 65:463–469; discussion 469-470
95. Mende AL, Schulte JD, Okada H, Clarke JL (2021) Current Advances in Immunotherapy for Glioblastoma. Curr Oncol Rep 23:21
96. Mikkelsen VE, Solheim O, Salvesen Ø, Torp SH (2021) The histological representativeness of glioblastoma tissue samples. Acta Neurochir 163:1911–1920
97. Minsky M (1988) Memoir on Inventing the Confocal Scanning Microscope. Scanning 10:128–138
98. Nichols AJ, Evans CL (2011) Video-rate Scanning Confocal Microscopy and Microendoscopy. JoVE (56):e3252
99. Nobusawa S, Watanabe T, Kleihues P, Ohgaki H (2009) IDH1 mutations as molecular signature and predictive factor of secondary glioblastomas. Clin Cancer Res 15:6002–6007
100. Northrup H, Krueger DA, International Tuberous Sclerosis Complex Consensus Group (2013) Tuberous sclerosis complex diagnostic criteria update: recommendations of the 2012 Iinternational Tuberous Sclerosis Complex Consensus Conference. Pediatr Neurol 49:243–254
101. Ohgaki H, Kleihues P (2005) Population-based studies on incidence, survival rates, and genetic alterations in astrocytic and oligodendroglial gliomas. J Neuropathol Exp Neurol 64:479–489

102. Olar A, Wani KM, Alfaro-Munoz KD, Heathcock LE, van Thuijl HF, Gilbert MR, Armstrong TS, Sulman EP, Cahill DP, Vera-Bolanos E, Yuan Y, Reijneveld JC, Ylstra B, Wesseling P, Aldape KD (2015) IDH mutation status and role of WHO grade and mitotic index in overall survival in grade II–III diffuse gliomas. Acta Neuropathol 129:585–596

103. Ostrom QT, Gittleman H, Liao P, Rouse C, Chen Y, Dowling J, Wolinsky Y, Kruchko C, Barnholtz-Sloan J (2014) CBTRUS statistical report: primary brain and central nervous system tumors diagnosed in the United States in 2007-2011. Neuro Oncol 16 Suppl 4:iv1-63

104. Ostrom QT, Bauchet L, Davis FG, Deltour I, Fisher JL, Langer CE, Pekmezci M, Schwartzbaum JA, Turner MC, Walsh KM, Wrensch MR, Barnholtz-Sloan JS (2014) The epidemiology of glioma in adults: a „state of the science“ review. Neuro Oncol 16:896–913

105. Ostrom QT, Cioffi G, Gittleman H, Patil N, Waite K, Kruchko C, Barnholtz-Sloan JS (2019) CBTRUS Statistical Report: Primary Brain and Other Central Nervous System Tumors Diagnosed in the United States in 2012-2016. Neuro Oncol 21:v1–v100

106. Ostrom QT, Patil N, Cioffi G, Waite K, Kruchko C, Barnholtz-Sloan JS (2020) CBTRUS Statistical Report: Primary Brain and Other Central Nervous System Tumors Diagnosed in the United States in 2013-2017. Neuro Oncol 22:iv1–iv96

107. Ostrom QT, Cioffi G, Waite K, Kruchko C, Barnholtz-Sloan JS (2021) CBTRUS Statistical Report: Primary Brain and Other Central Nervous System Tumors Diagnosed in the United States in 2014–2018. Neuro-Oncology 23:iii1–iii105

108. Paddock SW (1999) Confocal laser scanning microscopy. Biotechniques 27:992–996, 998–1002, 1004

109. Pavlov V, Meyronet D, Meyer-Bisch V, Armoiry X, Pikul B, Dumot C, Beuriat P-A, Signorelli F, Guyotat J (2016) Intraoperative Probe-Based Confocal Laser Endomicroscopy in Surgery and Stereotactic Biopsy of Low-Grade and High-Grade Gliomas: A Feasibility Study in Humans. Neurosurgery 79:604–612

110. Petráň M, Hadravský M, Egger MD, Galambos R (1968) Tandem-Scanning Reflected-Light Microscope*. J Opt Soc Am 58:661

111. Picht T, Schulz J, Vajkoczy P (2013) The preoperative use of navigated transcranial magnetic stimulation facilitates early resection of suspected low-grade gliomas in the motor cortex. Acta Neurochir (Wien) 155:1813–1821

112. Plesec TP, Prayson RA (2007) Frozen section discrepancy in the evaluation of central nervous system tumors. Arch Pathol Lab Med 131:1532–1540

113. Prayson RA, Khajavi K, Comair YG (1995) Cortical architectural abnormalities and MIB1 immunoreactivity in gangliogliomas: a study of 60 patients with intracranial tumors. J Neuropathol Exp Neurol 54:513–520

114. Rahman M, Abbatematteo J, De Leo EK, Kubilis PS, Vaziri S, Bova F, Sayour E, Mitchell D, Quinones-Hinojosa A (2017) The effects of new or worsened postoperative

neurological deficits on survival of patients with glioblastoma. Journal of Neurosurgery 127:123–131

115. Raju GP, Urion DK, Sahin M (2007) Neonatal Subependymal Giant Cell Astrocytoma: New Case and Review of Literature. Pediatric Neurology 36:128–131

116. Rastogi V, Puri N, Arora S, Kaur G, Yadav L, Sharma R (2013) Artefacts: a diagnostic dilemma - a review. J Clin Diagn Res 7:2408–2413

117. Reithmeier T, Lopez WO, Doostkam S, Machein MR, Pinsker MO, Trippel M, Nikkhah G (2013) Intraindividual comparison of histopathological diagnosis obtained by stereotactic serial biopsy to open surgical resection specimen in patients with intracranial tumours. Clinical Neurology and Neurosurgery 115:1955–1960

118. Reuss DE, Mamatjan Y, Schrimpf D, Capper D, Hovestadt V, Kratz A, Sahm F, Koelsche C, Korshunov A, Olar A, Hartmann C, Reijneveld JC, Wesseling P, Unterberg A, Platten M, Wick W, Herold-Mende C, Aldape K, von Deimling A (2015) IDH mutant diffuse and anaplastic astrocytomas have similar age at presentation and little difference in survival: a grading problem for WHO. Acta Neuropathol 129:867–873

119. Rivera M, Norman S, Sehgal R, Juthani R (2021) Updates on Surgical Management and Advances for Brain Tumors. Curr Oncol Rep 23:35

120. Roelz R, Strohmaier D, Jabbarli R, Kraeutle R, Egger K, Coenen VA, Weyerbrock A, Reinacher PC (2016) Residual Tumor Volume as Best Outcome Predictor in Low Grade Glioma - A Nine-Years Near-Randomized Survey of Surgery vs. Biopsy. Sci Rep 6:32286

121. Roos WP, Batista LFZ, Naumann SC, Wick W, Weller M, Menck CFM, Kaina B (2007) Apoptosis in malignant glioma cells triggered by the temozolomide-induced DNA lesion O6-methylguanine. Oncogene 26:186–197

122. Rote Liste® Service GmbH, Mainzer Landstr. 55, 60329 Frankfurt/Main Fachinformation VERDYE. URL: https://www.fachinfo.de/suche/fi/006759 (Stand 28.09.2022)

123. Roth J, Roach ES, Bartels U, Jóźwiak S, Koenig MK, Weiner HL, Franz DN, Wang HZ (2013) Subependymal giant cell astrocytoma: diagnosis, screening, and treatment. Recommendations from the International Tuberous Sclerosis Complex Consensus Conference 2012. Pediatr Neurol 49:439–444

124. Salcman M (1980) Survival in glioblastoma: historical perspective. Neurosurgery 7:435–439

125. Salcman M (1999) Historical development of surgery for glial tumors. J Neurooncol 42:195–204

126. Sanai N, Polley M-Y, McDermott MW, Parsa AT, Berger MS (2011) An extent of resection threshold for newly diagnosed glioblastomas. J Neurosurg 115:3–8

127. Schiffhauer LM, Boger JN, Bonfiglio TA, Zavislan JM, Zuley M, Fox CA (2009) Confocal microscopy of unfixed breast needle core biopsies: a comparison to fixed and stained sections.

BMC Cancer 9:265
128. Schupper AJ, Yong RL, Hadjipanayis CG (2021) The Neurosurgeon's Armamentarium for Gliomas: An Update on Intraoperative Technologies to Improve Extent of Resection. JCM 10:236
129. Smits M (2016) Imaging of oligodendroglioma. BJR 89:20150857
130. Steinbach JP, Weller M (2004) Apoptosis in Gliomas: Molecular Mechanisms and Therapeutic Implications. J Neurooncol 70:245–254
131. Stummer W, Stepp H, Möller G, Ehrhardt A, Leonhard M, Reulen HJ (1998) Technical principles for protoporphyrin-IX-fluorescence guided microsurgical resection of malignant glioma tissue. Acta Neurochir (Wien) 140:995–1000
132. Stummer W, Pichlmeier U, Meinel T, Wiestler OD, Zanella F, Reulen H-J (2006) Fluorescence-guided surgery with 5-aminolevulinic acid for resection of malignant glioma: a randomised controlled multicentre phase III trial. The Lancet Oncology 7:392–401
133. Stupp R, Mason WP, van den Bent MJ, Weller M, Fisher B, Taphoorn MJB, Belanger K, Brandes AA, Marosi C, Bogdahn U, Curschmann J, Janzer RC, Ludwin SK, Gorlia T, Allgeier A, Lacombe D, Cairncross JG, Eisenhauer E, Mirimanoff RO, European Organisation for Research and Treatment of Cancer Brain Tumor and Radiotherapy Groups, National Cancer Institute of Canada Clinical Trials Group (2005) Radiotherapy plus concomitant and adjuvant temozolomide for glioblastoma. N Engl J Med 352:987–996
134. Tilli MT, Cabrera MC, Parrish AR, Torre KM, Sidawy MK, Gallagher AL, Makariou E, Polin SA, Liu MC, Furth PA (2007) Real-time imaging and characterization of human breast tissue by reflectance confocal microscopy. J Biomed Opt 12:051901
135. Tofte K, Berger C, Torp SH, Solheim O (2014) The diagnostic properties of frozen sections in suspected intracranial tumors: A study of 578 consecutive cases. Surg Neurol Int 5:170
136. von Deimling A, Ono T, Shirahata M, Louis DN (2018) Grading of Diffuse Astrocytic Gliomas: A Review of Studies Before and After the Advent of IDH Testing. Semin Neurol 38:19–23
137. Walker AE, Robins M, Weinfeld FD (1985) Epidemiology of brain tumors: the national survey of intracranial neoplasms. Neurology 35:219–226
138. Wallace M, Lauwers GY, Chen Y, Dekker E, Fockens P, Sharma P, Meining A (2011) Miami classification for probe-based confocal laser endomicroscopy. Endoscopy 43:882–891
139. Watkins SC, St Croix CM (2018) Light sheet imaging comes of age. J Cell Biol 217:1567–1569
140. Wesseling P, van den Bent M, Perry A (2015) Oligodendroglioma: pathology, molecular mechanisms and markers. Acta Neuropathol 129:809–827
141. White JG, Amos WB, Fordham M (1987) An evaluation of confocal versus conventional

imaging of biological structures by fluorescence light microscopy. The Journal of Cell Biology 105:41–48

142. White WM, Baldassano M, Rajadhyaksha M, Gonzalez S, Tearney GJ, Anderson RR, Fabian RL (2004) Confocal reflectance imaging of head and neck surgical specimens. A comparison with histologic analysis. Arch Otolaryngol Head Neck Surg 130:923–928

143. WHO Classification of Tumours Editorial Board, Herausgeber (2021) Central nervous system tumours. 5th ed edition. International Agency for Research on Cancer, Lyon (France)

144. Wiesner C, Jäger W, Salzer A, Biesterfeld S, Kiesslich R, Hampel C, Thüroff JW, Goetz M (2011) Confocal laser endomicroscopy for the diagnosis of urothelial bladder neoplasia: a technology of the future? BJU Int 107:399–403

145. Willems PWA, Taphoorn MJB, Burger H, van der Sprenkel JWB, Tulleken CAF (2006) Effectiveness of neuronavigation in resecting solitary intracerebral contrast-enhancing tumors: a randomized controlled trial. JNS 104:360–368

146. Wöhrer A, Waldhör T, Heinzl H, Hackl M, Feichtinger J, Gruber-Mösenbacher U, Kiefer A, Maier H, Motz R, Reiner-Concin A, Richling B, Idriceanu C, Scarpatetti M, Sedivy R, Bankl H-C, Stiglbauer W, Preusser M, Rössler K, Hainfellner JA (2009) The Austrian Brain Tumour Registry: a cooperative way to establish a population-based brain tumour registry. J Neurooncol 95:401–411

147. Wolf HK, Müller MB, Spänle M, Zentner J, Schramm J, Wiestler OD (1994) Ganglioglioma: a detailed histopathological and immunohistochemical analysis of 61 cases. Acta Neuropathol 88:166–173

148. Woodworth G, McGirt MJ, Samdani A, Garonzik I, Olivi A, Weingart JD (2005) Accuracy of frameless and frame-based image-guided stereotactic brain biopsy in the diagnosis of glioma: comparison of biopsy and open resection specimen. Neurological Research 27:358–362

149. Wu J, Wang Y-C, Dai B, Ye D-W, Zhu Y-P (2019) Optical biopsy of bladder cancer using confocal laser endomicroscopy. Int Urol Nephrol 51:1473–1479

150. Wu J-S, Zhou L-F, Tang W-J, Mao Y, Hu J, Song Y-Y, Hong X-N, Du G-H (2007) Clinical evaluation and follow-up outcome of diffusion tensor imaging-based functional neuronavigation: a prospective, controlled study in patients with gliomas involving pyramidal tracts. Neurosurgery 61:935–948; discussion 948-949

151. Yan H, Parsons DW, Jin G, McLendon R, Rasheed BA, Yuan W, Kos I, Batinic-Haberle I, Jones S, Riggins GJ, Friedman H, Friedman A, Reardon D, Herndon J, Kinzler KW, Velculescu VE, Vogelstein B, Bigner DD (2009) IDH1 and IDH2 mutations in gliomas. N Engl J Med 360:765–773

152. Yu MW, Quail DF (2021) Immunotherapy for Glioblastoma: Current Progress and Challenges. Front Immunol 12:676301

153. Zehri A, Ramey W, Georges J, Mooney M, Martirosyan N, Preul M, Nakaji P (2014) Neurosurgical confocal endomicroscopy: A review of contrast agents, confocal systems, and future imaging modalities. Surg Neurol Int 5:60

154. Zhang D, Henning TD, Zou L-G, Hu L-B, Wen L, Feng X-Y, Dai S-H, Wang W-X, Sun Q-R, Zhang Z-G (2008) Intracranial ganglioglioma: clinicopathological and MRI findings in 16 patients. Clinical Radiology 63:80–91

155. Zhang N, Tian H, Huang D, Meng X, Guo W, Wang C, Yin X, Zhang H, Jiang B, He Z, Wang Z (2017) Sodium Fluorescein-Guided Resection under the YELLOW 560 nm Surgical Microscope Filter in Malignant Gliomas: Our First 38 Cases Experience. Biomed Res Int 2017:7865747

156. Zucker RM, Price OT (1999) Practical Confocal Microscopy and the Evaluation of System Performance. Methods 18:447–458

10 Abbildungsverzeichnis

Abbildung 1: Vereinfachtes Schema des Strahlengangs in einem konfokalen Laserendomikroskop (eigenes Bild). 13
Abbildung 2: Konfokales Laserendomikroskop EndoMAG1 der Karl Storz SE & Co. KG. 23
Abbildung 3: Astrozytom WHO Grad 3. Kryoschnitt (HE-Färbung). 25
Abbildung 4: Glioblastom WHO Grad 4. Kryoschnitt (Versilberung nach Gomori). 26
Abbildung 5: Glioblastom WHO Grad 4. Kryoschnitt (Elastica van Gieson). 27
Abbildung 6: Kortikale graue Substanz, CLE-Aufnahme und Kryoschnitt. 39
Abbildung 7: Kortikale graue Substanz. CLE-Aufnahme und Kryoschnitt. 40
Abbildung 8: Kortikale graue Substanz, CLE-Aufnahme und Kryoschnitt. 40
Abbildung 9: Weiße Substanz, CLE-Aufnahme und Kryoschnitt. 42
Abbildung 10: Weiße Substanz, CLE-Aufnahme und Kryoschnitt. 42
Abbildung 11: Weiße Substanz, CLE-Aufnahme und Kryoschnitt. 43
Abbildung 12: Kortikale graue Substanz mit gering erhöhter Zelldichte und Kernpleomorphie, ohne Veränderung der glialen Matrix, CLE-Aufnahme und Kryoschnitt. 44
Abbildung 13: Oligodendrogliom WHO Grad 2 mit gering erhöhter Zelldichte und Kernpleomorphie, ohne Veränderung der glialen Matrix, CLE-Aufnahme und Kryoschnitt. 45
Abbildung 14: Astrozytom WHO Grad 3 mit mäßig erhöhter Zelldichte und mäßiger Kernpleomorphie ohne deutliche Rarefizierung oder Mikrovakuolisierung der glialen Matrix. CLE-Aufnahme und Kryoschnitt. 46
Abbildung 15: Oligodendrogliom WHO Grad 3 mit deutlich erhöhter Zelldichte und mäßiger Kernpleomorphie ohne ausgeprägte Veränderungen der glialen Matrix, CLE-Aufnahme und Kryoschnitt. 46
Abbildung 16: Glioblastom mit mäßig erhöhter Zelldichte und deutlicher Kernpleomorphie sowie Rarefizierung der glialen Matrix mit feinzystischer Auflockerung, CLE-Aufnahme und Kryoschnitt. 47
Abbildung 17: Glioblastom mit deutlich erhöhter Zelldichte und ausgeprägter Kernpleomorphie, die gliale Matrix ist rarefiziert bei deutlicher Verplumpung und Verminderung der Astrozytenfortsätze, CLE-Aufnahme und Kryoschnitt. 47
Abbildung 18: Glioblastom mit mäßig erhöhter Zelldichte und ausgeprägter Kernpleomorphie, die gliale Matrix weist eine ausgeprägte Rarefizierung und Mikrovakuolisierung auf, CLE-Aufnahme und Kryoschnitt. 48
Abbildung 19: Glioblastom mit mäßig erhöhter Zelldichte und Kernpleomorphie, die gliale Matrix ist stark rarefiziert bei ausgeprägter Verplumpung und Verminderung der Astrozytenfortsätze, CLE-Aufnahme und Kryoschnitt. 49

Abbildung 20: Weiße Substanz ohne erhöhte Zelldichte mit dezenter reaktiver astrozytärer Gliose, CLE-Aufnahme und Kryoschnitt. 50
Abbildung 21: Kortikale graue Substanz ohne erhöhte Zelldichte, CLE-Aufnahme und Kryoschnitt. 51
Abbildung 22: Weiße Substanz mit reaktiver astrozytärer Gliose, CLE-Aufnahme und Kryoschnitt. 52
Abbildung 23: Graue Substanz mit Infiltration von Tumorzellen bei Glioblastom, CLE-Aufnahme und Kryoschnitt. 53
Abbildung 24: Astrozytom WHO Grad 3 mit mäßig erhöhter Zelldichte und deutlicher Kernpleomorphie, CLE-Aufnahme und Kryoschnitt. 53
Abbildung 25: Astrozytom WHO Grad 3 mit mäßig erhöhter Zelldichte und Kernpleomorphie, CLE-Aufnahme und Kryoschnitt. 54
Abbildung 26: Oligodendrogliom WHO Grad 2 mit deutlich erhöhter Zelldichte und geringer Kernpleomorphie 54
Abbildung 27: Astrozytom WHO Grad 3 mit deutlich erhöhter Zelldichte und ausgeprägter Kernpleomorphie 55
Abbildung 28: Kortikale graue Substanz ohne Kernpleomorphie, CLE-Aufnahme und Kryoschnitt. 57
Abbildung 29: Weiße Substanz ohne Kernpleomorphie, CLE-Aufnahme und Kryoschnitt. 57
Abbildung 30: Weiße Substanz mit reaktiver astrozytärer Gliose und dadurch geringer Kernpleomorphie, CLE-Aufnahme und Kryoschnitt. 58
Abbildung 31: Oligodendrogliom WHO Grad 3 mit ausgeprägt erhöhter Zelldichte aber nur geringer Kernpleomorphie, CLE-Aufnahme und Kryoschnitt. 58
Abbildung 32: Glioblastom mit noch mäßig erhöhter Zelldichte und Kernpleomorphie, CLE-Aufnahme und Kryoschnitt. 59
Abbildung 33: Oligodendrogliom WHO Grad 3 mit mäßig erhöhter Zelldichte und Kernpleomorphie, CLE-Aufnahme und Kryoschnitt. 59
Abbildung 34: Glioblastom mit ausgeprägt erhöhter Zelldichte und Kernpleomorphie, CLE-Aufnahme und Kryoschnitt. 60
Abbildung 35: Glioblastom mit deutlich erhöhter Zelldichte und extremer Kernpleomorphie bei Darstellung mehrkerniger Riesenzellen, CLE-Aufnahme und Kryoschnitt. 61
Abbildung 36: Astrozytom WHO Grad 3 ohne verstärktes Gefäßmuster, CLE-Aufnahme und Kryoschnitt. 62
Abbildung 37: Oligodendrogliom WHO Grad 2 mit Vermehrung kleinkalibriger Gefäße, CLE-Aufnahme und Kryoschnitt. 63
Abbildung 38: Glioblastom mit Vermehrung großkalibriger Gefäße, hier mit deutlicher Endothelproliferation, CLE-Aufnahme und Kryoschnitt. 64

Abbildung 39: Oligodendrogliom WHO Grad 3 mit Vermehrung großkalibriger Gefäße, CLE-Aufnahme und Kryoschnitt. 64
Abbildung 40: Gefäßkonvolut bei Astrozytom WHO Grad 2, CLE-Aufnahme und Kryoschnitt. 65
Abbildung 41: Gangliogliom WHO Grad 1, keine erkennbare mitotische Aktivität, CLE-Aufnahme und Kryoschnitt. 66
Abbildung 42: Glioblastom mit mitotischer Aktivität, CLE-Aufnahme und Kryoschnitt. 67
Abbildung 43: Glioblastom mit extremer mitotischer Aktivität, CLE-Aufnahme und Kryoschnitt. 67
Abbildung 44: Flächige Nekrose bei Glioblastom, CLE-Aufnahme und Kryoschnitt. 68
Abbildung 45: Flächige Nekrose bei Glioblastom, CLE-Aufnahme und Kryoschnitt. 69
Abbildung 46: Nekroseareal angrenzend an vitalen Tumor bei malignem Astrozytom, CLE-Aufnahme und Kryoschnitt. 69
Abbildung 47: Strichnekrose bei Glioblastom, CLE-Aufnahme und Kryoschnitt. 70
Abbildung 48: Mineralisationen in einem Oligodendrogliom WHO Grad 3, CLE-Aufnahme und Kryoschnitt. 73
Abbildung 49: Astrozytom WHO Grad 3 mit gemistozytärem Anteil, CLE-Aufnahme und Kryoschnitt. 74
Abbildung 50: Astrozytom WHO Grad 2 mit gemistozytärem Anteil, CLE-Aufnahme und Kryoschnitt. 74
Abbildung 51: Oligodendrogliom WHO Grad 3 mit erhöhter Apoptosenzahl, CLE-Aufnahme und Kryoschnitt. 75
Abbildung 52: Reaktive astrozytäre Gliose in der weißen Substanz bei Oligodendrogliom WHO Grad 2, CLE-Aufnahme und Kryoschnitt. 76
Abbildung 53: Lymphozytäres Infiltrat bei Glioblastom, CLE-Aufnahme und Kryoschnitt. 77
Abbildung 54: Einblutung bei Glioblastom, CLE-Aufnahme und Kryoschnitt. 77
Abbildung 55: Schaumzellnester bei Gangliogliom WHO Grad 1, CLE-Aufnahme und Kryoschnitt. 78
Abbildung 56: Makrophagenaktivität bei Glioblastom, CLE-Aufnahme und Kryoschnitt. 78
Abbildung 57: Mehrkernige Riesenzellen bei Glioblastom, CLE-Aufnahme und Kryoschnitt. 79
Abbildung 58: Balkendiagramm der relativen Häufigkeitenverteilung der histologischen Kriterien in Tumor und umgebendem Gewebe. Statistisch signifikante Unterschiede sind mit Klammer und Stern (*) markiert. 81
Abbildung 59: Balkendiagramm der relativen Häufigkeitenverteilung der histologischen Kriterien in astro- und oligodendroglialen Tumoren. Statistisch signifikante Unterschiede sind mit Klammer und Stern (*) markiert. 84

Abbildung 60: Balkendiagramm der relativen Häufigkeitenverteilung der histologischen Kriterien in niedrig- und höhergradigen Gliomen. Statistisch signifikante Unterschiede sind mit Klammer und Stern (*) markiert..... 87

11 Tabellenverzeichnis

Tabelle 1: Auswertungskriterien der Kryoschnitte und CLE-Aufnahmen 31
Tabelle 2: Auswertungstabelle Kryoschnitt versus CLE-Bildgebung, binär kodiert 32
Tabelle 3: Vierfeldertafel Leseschema 32
Tabelle 4: Auswertungstabelle seltener histologischer Merkmale 35
Tabelle 5: Übersicht über das Patientenkollektiv und Tumormaterial 38
Tabelle 6: Vierfeldertafel graue Substanz 41
Tabelle 7: Vierfeldertafel weiße Substanz 44
Tabelle 8: Vierfeldertafel Veränderungen der glialen Matrix 50
Tabelle 9: Vierfeldertafel Erhöhte Zelldichte 56
Tabelle 10: Vierfeldertafel Kernpleomorphie 62
Tabelle 11: Vierfeldertafel Verstärktes Gefäßmuster 66
Tabelle 12: Vierfeldertafel Mitosen 68
Tabelle 13: Vierfeldertafel Nekrose 71
Tabelle 14: Statistische Abhängigkeit der Variablen Erhöhte Zelldichte, Kernpleomorphie und Veränderungen der glialen Matrix. P-Werte nach Exaktem Test nach Fisher. Statistisch signifikante Unterschiede sind fettgedruckt und mit Stern (*) markiert. 72
Tabelle 15: Vierfeldertafel Tumor 80
Tabelle 16: Vergleich der Häufigkeit der Darstellung der histologischen Kriterien mittels CLE in Tumor und umgebendem Gewebe. P-Werte nach Exaktem Test nach Fisher. Statistisch signifikante Unterschiede sind fettgedruckt und mit Stern (*) markiert. 80
Tabelle 17: Vierfeldertafel astrogliale Tumore 82
Tabelle 18: Vierfeldertafel oligodendrogliale Tumore 82
Tabelle 19: Vergleich der Häufigkeit der Darstellung der histologischen Kriterien mittels CLE in astro- und oligodendroglialen Tumoren. P-Werte nach Exaktem Test nach Fisher. Statistisch signifikante Unterschiede sind fettgedruckt und mit Stern (*) markiert. 83
Tabelle 20: Vierfeldertafel niedriggradige Gliome 85
Tabelle 21: Vierfeldertafel höhergradige Gliome 85
Tabelle 22: Vergleich der Häufigkeit der Darstellung der histologischen Kriterien mittels CLE in niedrig- und höhergradigen Gliomen. P-Werte nach Exaktem Test nach Fisher. Statistisch signifikante Unterschiede sind fettgedruckt und mit Stern (*) markiert. 86
Tabelle 23: Reagenzien und Materialien für Kryofixierung und Färbungen, Teil 1 XL
Tabelle 24: Reagenzien und Materialien für Kryofixierung und Färbungen, Teil 2 XLI
Tabelle 25: Färbereihe Hämatoxylin-Eosin-Färbung XLI
Tabelle 26: Färbereihe Versilberung nach Gomori XLII
Tabelle 27: Färbereihe Elastica-van-Gieson-Färbung XLII

12 Anhang

12.1 Patienteninformation

Universitätsklinikum des Saarlandes und Medizinische Fakultät der Universität des Saarlandes
Klinik für Neurochirurgie
Leitung: Prof. Dr. Joachim Oertel

Patientenetikett

Patienteninformation zur Studie:

„Konfokale Laserendomikroskopie intrakranieller Raumforderungen“

Sehr geehrte Frau, sehr geehrter Herr _____,

wir möchten Sie einladen, an o.g. Studie teilzunehmen. Bitte nehmen Sie sich die Zeit, sich die zur Verfügung gestellten Informationen ausführlich zu lesen. Selbstverständlich steht Ihnen zur Entscheidung ausreichend Bedenkzeit zur Verfügung. Für etwaige Rückfragen steht Ihnen die Klinik für Neurochirurgie gerne zur Verfügung.

Welchen Zweck hat die Studie?

Im Aufklärungsgespräch zur operativen Therapie ihrer Erkrankung wurde Ihnen mitgeteilt, dass zur Diagnostik und entsprechenden weiteren Therapieplanung eine histologische Untersuchung des resezierten Gewebes unbedingt nötig ist. Aus den Informationen, die der Operateur während und nach der Operation durch histologische (feingewebliche) Untersuchungen gewinnt, ergeben sich direkte Konsequenzen auf den Operationsablauf und die nachfolgende Behandlung.
Die konfokale Laserendomikroskopie, deren Technik wir in folgender Studie untersuchen möchten, ist ein modernes bildgebendes Verfahren, welche in Zukunft das Potential bieten könnte, solche Erkenntnisse schon während des Eingriffes und ohne weitere zeitaufwändige Untersuchungen zu liefern.

Muss ich an der Studie teilnehmen?

Nein. Die Teilnahme an dieser Studie ist **freiwillig**. Sollten Sie sich entscheiden, nicht an der Studie teilzunehmen, hat dies keinerlei Auswirkungen auf Ihre medizinische Versorgung. Sie sind berechtigt, ihre Zustimmung jederzeit und ohne Angabe von Gründen zurückzuziehen.

Welche Konsequenz ergibt sich für mich aus der Teilnahme an dieser Studie?

Falls Sie sich zur Teilnahme an der o.g. Studie entscheiden, werden wir Daten zu Ihrer Person und Ihrer Erkrankung sowie die im Rahmen der Untersuchungen erhobenen Kenntnisse speichern und verarbeiten. Im Rahmen der mit Ihnen vereinbarten neurochirurgischen Operation reseziertes Gewebe wird mithilfe des Konfokalen

Laserendomikroskops untersucht. **Der behandelnde Operateur entscheidet über das Ausmaß der Resektion, unabhängig von dieser Untersuchung. Es wird KEIN Gewebe untersucht, welches ansonsten NICHT reseziert worden wäre.** Im Anschluss erfolgt eine histologische Aufarbeitung des Gewebes zu Vergleichszwecken. Die gewonnen Aufnahmen sowie histologischen Schnitte werden in pseudonymisierter Form für mind. 10 Jahre nach Abschluss der Studie aufbewahrt.

Welche Vorteile ergeben sich für mich?

Die Teilnahme an der o.g. Studie hat für Sie keine unmittelbare Konsequenz.
Gewonnene Erkenntnisse sollen jedoch in Zukunft die neurochirurgische Forschung unterstützen, mit dem Ziel Operationsverfahren für Patientinnen und Patienten sicherer gestalten zu können und die Prognose von Patientinnen und Patienten, die ebenfalls an Hirntumoren leiden, zu verbessern.

Was muss ich tun?

Abgesehen von der Unterzeichnung der Einwilligung sowie der Datenschutzerklärung ergibt sich für Sie keine weitere Konsequenz.

Sind Risiken mit der Studie verbunden?

Im Aufklärungsgespräch zu Ihrer Operation wurden Ihnen die Risiken des Eingriffes ausführlich erläutert. **Darüber hinaus ergibt sich aus dieser Studie kein Risiko für Sie, insb. ist keine zusätzliche Diagnostik und kein zusätzlicher Eingriff notwendig.**

Wie werden meine Informationen behandelt?

Alle Einzelheiten zur Behandlung unterliegen selbstverständlich der **ärztlichen Schweigepflicht** und werden **vertraulich** behandelt. Durch Ihre Unterschrift auf der Einwilligung und Datenschutzerklärung willigen Sie ein, dass die beteiligten Ärzte und Doktoranden der medizinischen Fakultät personenbezogenen Daten erheben und verarbeiten dürfen. Dies beinhaltet beispielsweise Ihr Geburtsdatum, Geschlecht, Diagnose, dem körperlichen Gesundheitszustand und auch der Sichtung der vor und nach Operation durchgeführten Bildgebung. Diese Datenverarbeitung geschieht in **pseudonymisierter** Form. „Pseudonymisierung“ ist die Verarbeitung personenbezogener Daten in einer Weise, dass die personenbezogenen Daten ohne Hinzuziehung zusätzlicher Informationen („Schlüssel“) nicht mehr einer spezifischen betroffenen Person zugeordnet werden können. Diese zusätzlichen Informationen werden dabei gesondert aufbewahrt und unterliegen technischen und organisatorischen Maßnahmen, die gewährleisten, dass die personenbezogenen Daten nicht einer identifizierten oder identifizierbaren natürlichen Person zugewiesen werden.
Die erhobenen Daten werden zu **Forschungszwecken** verwendet. Dies bedeutet, dass wir Ihre Daten in pseudonymisierter Form für statistische Untersuchungen und wissenschaftliche Publikationen verwenden möchten. Auch bei solchen Veröffentlichungen werden keine Namen genannt. Dritte werden nicht von Ihrer Teilnahme an dieser Studie erfahren.
Sie haben jederzeit das Recht, Ihre Einwilligung ohne Angabe von Gründen zu widerrufen, sowie die Löschung Ihrer Daten zu verlangen.
Abschließend soll noch einmal darauf hingewiesen werden, dass ihre Teilnahme oder das Ablehnen der Teilnahme keine Konsequenz auf Ihre medizinische Behandlung haben.

Falls Sie dies wünschen, kann Ihnen nach Abschluss der Studie eine Kopie über die Forschungsergebnisse ausgehändigt werden.

Wo kann ich weitere Informationen erhalten?

Falls weitere Fragen aufkommen, wenden Sie sich gerne an

Frau ***Karen Radtke (Doktorandin)***, karen.radtke@uks.eu

oder das ***Sekretariat von Herrn Prof. Dr. Oertel***, Tel. 06841 16 24400

Wer ist für diese Studie verantwortlich?

Verantwortlicher Leiter dieser Studie ist:

Herr Prof. Dr. med. J. Oertel
Direktor der Klinik für Neurochirurgie
Universitätsklinikum des Saarlandes
Tel. 06841 16-24400

Datenschutzbeauftragter der Einrichtung ist:

PD Dr. med. S. Senger
Geschäftsführender Oberarzt der Klinik für Neurochirurgie
Universitätsklinikum des Saarlandes
Tel. 06841 16-24100

Im Falle einer unrechtmäßigen Datenverarbeitung haben Sie das Recht, sich an die zuständige Behörde für Datenschutz zu wenden.

Datenschutzbeauftragtes des Saarlandes ist

Frau Monika Grethel
Fritz-Dobisch-Str. 12
66111 Saarbrücken
Tel. 0681 94781-0
poststelle@datenschutz.saarland.de

Vielen Dank!

12.2 Einwilligungserklärung für Patienten

Universitätsklinikum des Saarlandes und Medizinische Fakultät der Universität des Saarlandes
Klinik für Neurochirurgie
Leitung: Prof. Dr. Joachim Oertel

Patientenetikett

Einwilligungserklärung für Patienten

zur Studie:

„Konfokale Laserendomikroskopie intrakranieller Raumforderungen“

Hiermit erkläre ich, _____, dass:

- ich über die Ziele und Methodik der o.g. Studie aufgeklärt wurde, sowie mir eine schriftliche Patienteninformation zur Verfügung gestellt wurde. Ich bestätige, dass ich Gelegenheit hatte Fragen zu stellen und diese ausführlich beantwortet wurden.
- mir bekannt ist, dass meine Teilnahme an dieser Studie freiwillig ist und nicht mit finanziellen oder sonstigen Leistungen verknüpft ist. Ich kann eine Teilnahme ohne Angabe von Gründen ablehnen, ohne dass meine medizinische Versorgung oder meine gesetzlich festgeschriebenen Rechte davon beeinträchtigt werden.
- ich einwillige, an der o.g. Studie teilzunehmen.

Universitätsklinikum des Saarlandes und Medizinische Fakultät der Universität des Saarlandes
Klinik für Neurochirurgie
Leitung: Prof. Dr. Joachim Oertel

Patientenetikett

Datenschutzerklärung (nach EU-DSGVO)

zur Studie

„Konfokale Laserendomikroskopie intrakranieller Raumforderungen“

Ich stimme zu, dass die erhobenen Daten unter der Verantwortung der Klinik für Neurochirurgie des Universitätsklinikum des Saarlandes

- für Studien mit o.g. Fragestellung in pseudonymisierter Form gespeichert und verarbeitet werden.

- an folgende Institute weitergegeben werden dürfen:

  Klinik für Neurochirurgie, Universitätsklinikum des Saarlandes
  Prof. Dr. med. Joachim Oertel

  Institut für Medizinische Biometrie, Epidemiologie und Medizinische Informatik
  Univ.-Prof. Dr. Stefan Wagenpfeil

- meine Daten in pseudonymisierter Form auf Computern der Klinik für Neurochirurgie des Universitätsklinikum des Saarlandes verarbeitet werden und dort für einen Zeitraum von maximal 10 Jahren über das Studienende hinaus aufbewahrt werden. Teile der Studie können von Mitarbeitern der Klinik für Neurochirurgie unter Einhaltung der Schweigepflicht eingesehen werden.

Ich bestätige

- den Erhalt einer Kopie des Informationsschreibens.

- den Erhalt einer Kopie der Einwilligungserklärung.

Universitätsklinikum des Saarlandes und Medizinische Fakultät der Universität des Saarlandes
Klinik für Neurochirurgie
Leitung: Prof. Dr. Joachim Oertel

Patientenetikett

Widerruf der Zustimmung der Datenverwendung

Mir ist bekannt, dass ich die Zustimmung zur Datenverarbeitung jederzeit und ohne Angabe von Gründen mündlich oder schriftlich widerrufen kann.
Dieser Widerruf hat keine Auswirkungen auf meine medizinische Versorgung.
Mir ist außerdem bekannt, dass ich jederzeit die Löschung meiner Daten verlangen kann, sofern gesetzliche Bestimmungen der Löschung der Daten nicht entgegenstehen.

Ort, Datum Unterschrift des/r Patienten/in

Ort, Datum Unterschrift des verantwortlichen Mitarbeiters

12.3 Einwilligungserklärung für betreute Patienten

Universitätsklinikum des Saarlandes und Medizinische Fakultät der Universität des Saarlandes
Klinik für Neurochirurgie
Leitung: Prof. Dr. Joachim Oertel

Patientenetikett

Einwilligungserklärung für Patienten – Version für betreute Patienten

zur Studie:

„Konfokale Laserendomikroskopie intrakranieller Raumforderungen“

Hiermit erkläre ich, _____,

Betreuer/in für Herrn/Frau _____, dass:

- ich über die Ziele und Methodik der o.g. Studie aufgeklärt wurde, sowie mir eine schriftliche Patienteninformation zur Verfügung gestellt wurde. Ich bestätige, dass ich Gelegenheit hatte Fragen zu stellen und diese ausführlich beantwortet wurden.
- mir bekannt ist, dass die Teilnahme an dieser Studie freiwillig ist und nicht mit finanziellen oder sonstigen Leistungen verknüpft ist. Ich kann eine Teilnahme ohne Angabe von Gründen ablehnen, ohne dass die medizinische Versorgung oder die gesetzlich festgeschriebenen Rechte der von mir betreuten Person davon beeinträchtigt werden.
- ich einwillige, an der o.g. Studie teilzunehmen.

Universitätsklinikum des Saarlandes und Medizinische Fakultät der Universität des Saarlandes
Klinik für Neurochirurgie
Leitung: Prof. Dr. Joachim Oertel

Patientenetikett

Datenschutzerklärung (nach EU-DSGVO)

zur Studie

„Konfokale Laserendomikroskopie intrakranieller Raumforderungen“

Ich stimme zu, dass die erhobenen Daten unter der Verantwortung der Klinik für Neurochirurgie des Universitätsklinikums des Saarlandes

- für Studien mit o.g. Fragestellung in pseudonymisierter Form gespeichert und verarbeitet werden.

- an folgende Institute weitergegeben werden dürfen:

  Klinik für Neurochirurgie, Universitätsklinikum des Saarlandes
  Prof. Dr. med. Joachim Oertel

  Institut für Medizinische Biometrie, Epidemiologie und Medizinische Informatik
  Univ.-Prof. Dr. Stefan Wagenpfeil

- die Daten in pseudonymisierter Form auf Computern der Klinik für Neurochirurgie des Universitätsklinikum des Saarlandes verarbeitet werden und dort für einen Zeitraum von maximal 10 Jahren über das Studienende hinaus aufbewahrt werden. Teile der Studie können von Mitarbeitern der Klinik für Neurochirurgie unter Einhaltung der Schweigepflicht eingesehen werden.

Ich bestätige

- den Erhalt einer Kopie des Informationsschreibens.

- den Erhalt einer Kopie der Einwilligungserklärung.

Universitätsklinikum des Saarlandes und Medizinische Fakultät der Universität des Saarlandes
Klinik für Neurochirurgie
Leitung: Prof. Dr. Joachim Oertel

Patientenetikett

Widerruf der Zustimmung der Datenverwendung

Mir ist bekannt, dass ich die Zustimmung zur Datenverarbeitung jederzeit und ohne Angabe von Gründen mündlich oder schriftlich widerrufen kann.
Dieser Widerruf hat keine Auswirkungen auf die medizinische Versorgung.
Mir ist außerdem bekannt, dass ich jederzeit die Löschung der Daten verlangen kann, sofern gesetzliche Bestimmungen der Löschung der Daten nicht entgegenstehen.

Ort, Datum — Unterschrift des/r Betreuers/Betreuerin

Ort, Datum — Unterschrift des verantwortlichen Mitarbeiters

12.4 Reagenzien- und Materialienliste

Tabelle 23: Reagenzien und Materialien für Kryofixierung und Färbungen, Teil 1

Reagenz/Material	Art. Nr.	Hersteller
Tragant (Tragacanth, Tragantgummi)	G1128-500G	Sigma-Aldrich/Merck
Isopentan	24872.323	VWR International
Bakers Formalin 10 %		
37 % Formaldehyd 200ml,	103999	Merck
Calciumchlorid-Dihydrat 6,4g	102382	Supelco/Merck
HE-Färbung		
Mayers Hämalaunlösung	109249	Merck
Eosin G	115935	Merck
Salzsäure 25 %	100312	Merck
Essigsäure (Eisessig) 100 %	100063	Merck
Isopropanol	ISOPE-5000-100-1	SAV Liquid Production
Versilberung nach Gomori		
Kaliumpermanganat	105082	Supelco/Merck
Kaliumdisulfit	105057	Supelco/Merck
Ammoniumeisen(III)-sulfat Dodecahydrat	103776	Supelco/Merck
Silbernitrat	21570.238	VWR International
Ammoniaklösung 32 %	105426	Merck
37 % Formaldehyd	103999	Merck
Gold(III)-chlorid	334049-5G	Sigma-Aldrich/Merck
Kaliumdisulfit	26805.291	VWR International
Natriumthiosulfat	106516	Sigma-Aldrich/Merck
Kalilauge	105033	Merck
Kernechtrot	15939	Merck

Tabelle 24: Reagenzien und Materialien für Kryofixierung und Färbungen, Teil 2

Reagenz/Material	Art. Nr.	Hersteller
Elastica van Gieson-Färbung		
Elastica van Gieson-Färbekit, enthält: Weigerts Lösung A (Alkoholische Hämatoxylin Lösung) Weigerts Lösung B (Salzsaure Eisen(III)-nitrat-Lösung) Pikrofuchsin Lösung nach van Gieson (Pikrinsäure-Säurefuchsin-Lösung) Elastin nach Weigert (Resorcin-Fuchsin-Lösung)	115974	Merck
Entellan™ Neu	107961	Sigma-Aldrich/Merck

12.5 Färbereihen

12.5.1 Hämatoxylin-Eosin-Färbung

Tabelle 25: Färbereihe Hämatoxylin-Eosin-Färbung

8 min	Mayers Hämalaun
	Aqua dest.
2-3x schwenken	HCl/Alkohol
	Aqua dest.
5 min	Fließendes Leitungswasser
	Aqua dest.
5 min	Eosin 1 %
	Aqua dest.

Im Anschluss erfolgte das Entwässern in der aufsteigenden Alkoholreihe ab 70 % (kurzes Eintauchen) und 2x Xylol (jeweils 2 min) sowie das Eindecken mit Entellan™ Neu.

12.5.2 Versilberung nach Gomori

Tabelle 26: Färbereihe Versilberung nach Gomori

1 min	Kaliumpermanganat 0,5 %
	Aqua dest.
1 min	Kaliumdisulfit 2 %
	Aqua dest.
1 min	Ammoniumeisen(III)-sulfat 2 %
	Aqua dest.
1 min	Ammoniakalische Silbernitrat-Lösung
	Aqua dest.
3 min	Formalin 7,4 %
	Leitungswasser
	Aqua dest.
10 min	Goldchlorid 0,2 %
	Aqua dest.
1 min	Kaliumdisulfit 2 %
	Aqua dest.
1 min	Natriumthiosulfat 1 %
	Leitungswasser
	Aqua dest.
3 min	Kernechtrot
	Aqua dest.

Im Anschluss erfolgte das Entwässern in der aufsteigenden Alkoholreihe ab 70 % (kurzes Eintauchen) und 2x Xylol (jeweils 2 min) sowie das Eindecken mit Entellan™ Neu.

12.5.3 Elastica-van-Gieson-Färbung

Tabelle 27: Färbereihe Elastica-van-Gieson-Färbung

10 min	Elastin nach Weigert
1 min	Fließendes Leitungswasser
	Ethanol 90 %
5 min	Weigerts Lösung A + Weigerts Lösung B im Verhältnis 1:1
1 min	Fließendes Leitungswasser
2 min	Pikrofuchsin Lösung nach van Gieson
1 min	Ethanol 70 %

Im Anschluss erfolgte das Entwässern in der aufsteigenden Alkoholreihe ab 70 % (kurzes Eintauchen) und 2x Xylol (jeweils 2 min) sowie das Eindecken mit Entellan™ Neu.

13 Eigene Publikationen

13.1 Paper

Radtke K, Schulz-Schaeffer W, Oertel J: Confocal Laser Endomicroscopy in glial tumors – a histomorphological analysis.
Submitted

13.2 Kongressbeiträge

Radtke K, Schulz-Schaeffer W, Oertel J (2023): Gliale Hirntumore in der konfokalen Laserendomikroskopie. Posterpräsentation im Rahmen der 74. Jahrestagung der Deutschen Gesellschaft für Neurochirurgie, 25.-28.06.2023, Tübingen/Stuttgart, Deutschland.

14 Danksagung

Mein größter Dank gebührt meinem Doktorvater Herrn Prof. Dr. med. Oertel für die Überlassung der Arbeit, die Unterstützung und Mithilfe. Danke für jedes aufmunternde Wort, für das Vertrauen, für Ihre Art zu fordern und zu fördern.

Diese Arbeit wäre nicht zustande gekommen ohne die Hilfe des gesamten Instituts für Neuropathologie. Vielen Dank an Prof. Dr. med. Schulz-Schaeffer für Ihr Interesse und Engagement und selbstverständlich für die Hilfe beim Auswerten der histologischen Schnitte. Ich danke Ihnen und Herrn Dr. med. Wrede für das Beantworten aller Fragen und die Einblicke in die Neuropathologie. Ebenso gilt mein Dank dem Laborteam der Neuropathologie, das beim Anfertigen der histologischen Schnitte eine große Hilfe war.

Ich bedanke mich herzlich bei Herrn Dr. med. Breuskin und Frau Dr. med. univ. Prajsnar-Borak für die allzeitige Unterstützung dieser Arbeit. Großer Dank gilt auch allen anderen Ärzten der Klinik für Neurochirurgie, insbesondere den beteiligten Oberärzten, die die Probenentnahme erst möglich gemacht haben. Vielen Dank für Eure Mithilfe, vielen Dank, dass Ihr mich so engagiert in die verschiedensten Operationen und Abläufe integriert habt. An dieser Stelle soll auch das OP-Team der Neurochirurgie nicht zu kurz kommen: Für Eure Geduld, Hilfe und Verständnis danke ich Euch von ganzem Herzen.

Ich danke an dieser Stelle auch meinen Freunden, ohne die ich niemals so weit gekommen wäre. Danke, dass Ihr mich auch in der stressigsten Zeit ertragen und viel aufgefangen habt. Ohne Euch einzeln aufzählen zu wollen wisst ihr, wie wichtig und unersetzlich Ihr für mich seid.

Von ganzem Herzen danke ich meinen Eltern Jürgen und Ursula Radtke dafür, dass sie mir das Medizinstudium ermöglicht haben. Danke, dass Ihr mir immer den Rücken freihaltet und mir stets mit Rat und Tat zur Seite steht. Diese Arbeit ist Euch gewidmet.

15 Curriculum vitae

Aus datenschutzrechtlichen Gründen wird der Lebenslauf in der elektronischen Fassung der Dissertation nicht veröffentlicht.

Tag der Promotion:	18.09.2024
Dekan:	Prof. Dr. med. Michael Menger
Berichterstatter:	Prof. Dr. med. Joachim Oertel Prof. Dr. med. Walter Schulz-Schaeffer Prof. Dr. med. Nils Ole Schmidt